

Rita Klowersa

# GÜRTELROSE DURCH PIERCING

**T**rixi ist 22, angehender Filmstar mit Ambitionen auf einen Oscar.

Vor einigen Wochen stellte sie sich mit einer gewissen Dramatik mit einer schmerzhaften Hauteffloreszenz bzw. Bläschenbildung im Bereich der linken Flanke vor. Ein Blick genügte um eine frische Gürtelrose festzustellen – in dem jugendlichen Alter? Bei einem zwar etwas hysterischen aber ansonsten gesunden „Mädchen“?

Ich schätze das Gefühl vor einer aurikulomedizinischen Diagnostik, dass ich gleich wissen werde, warum ein Patient eine bestimmte Symptomatik entwickelt hat.

In diesem Fall war ich zunächst etwas ratlos: eine Inversion links im Bereich der Mamma, links – nicht die Gürtelrose! Ich fragte nach: gibt es Entzündungen oder Veränderungen im Brustbereich? Nein – ihr sei nichts bekannt.

Ich bat sie die linke Mamma untersuchen zu dürfen. Schon beim Ausziehen wurde die Ursache für die Gürtelrose deutlich: ein Piercing durch die linke Mamille, Schwellung der linken Brust.

Trixi schätzt Nadeln überhaupt nicht, also klebte ich Vaccaria Pflaster:

Tiefer pathologischer Punkt (Fr. 1/Fr. E) – die lokale Hautreaktion – links, den PgO (Persönlicher Punkt gegen Oszillation): links Interferon (MP 4), rechts Hysteriepunkt. Der PgO zeigt sich bei peripherer Auflage von Frequenz

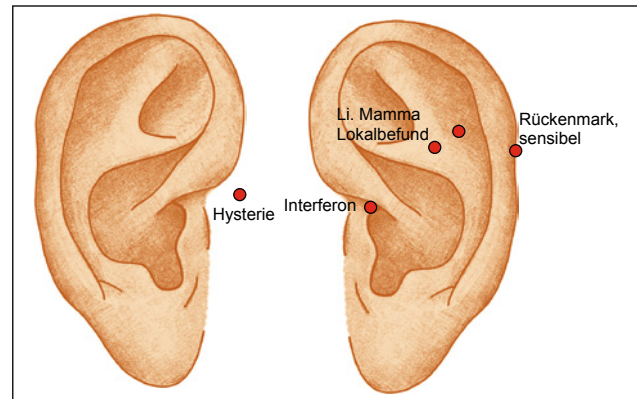
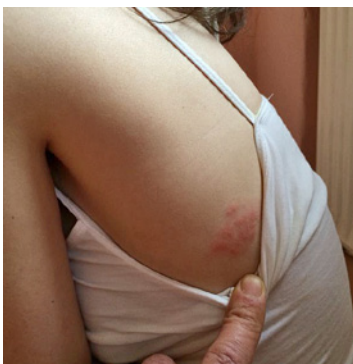

Abb. 3: Inversion links:linke Mamma, Lokalbefund der Gürtelrose links als Hauptsymptompunkt, Persönlicher Punkt gegen Oszillation rechts: Punkt der Hysterie nach Bahr, links: Interferonpunkt., Rückenmark sensibel als weiterer Symptompunkt.

5 und der Suche mit dem Hämmerchen. Zusätzlich wollte ich lokal lasern, was sie jedoch ablehnte. Also gab ich Zincum met. D6, morgens und abends 2 Tbl. zur Stabilisierung des Immunsystems und Mezereum D6 zur Linderung der lokalen Schmerzen und Dysästhesien. Nach ein paar Tagen beruhigte sich die Symptomatik, zurzeit sind noch leichte narbige Hautveränderungen ohne subjektive Symptomatik sichtbar.

Die Einladung zur künftigen Oscarverleihung ist mir versprochen! ■



◀ Abb. 1: Herpes zoster linke Flanke

▼ Abb. 2: Piercing linke Mamille

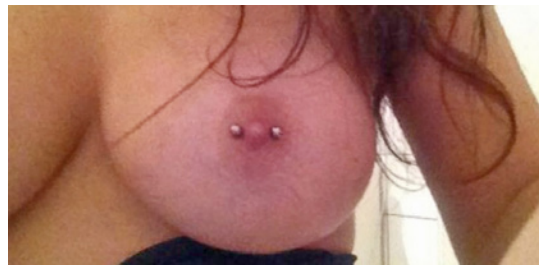
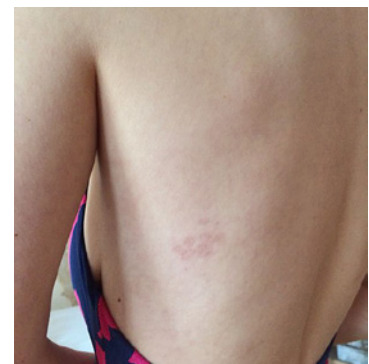
Abb. 4: Herpes zoster – weitgehend abgeheilt ▶



Rita Klowersa

FA für Allgemeinmedizin

Naturheilverfahren – Akupunktur – Chirotherapie

E-Mail: [klowersa@gmail.com](mailto:klowersa@gmail.com)

[www.aurikulo.de](http://www.aurikulo.de)