

Internist 2018 · 59:560–566
<https://doi.org/10.1007/s00108-018-0431-4>
Online publiziert: 16. Mai 2018
© Der/die Autor(en) 2018

Redaktion
M.P. Manns, Hannover



T. Herta¹ · J. Verheij² · U. Beuers¹

¹ Department of Gastroenterology and Hepatology and Tytgat Institute for Liver and Intestinal Research, Academic Medical Centre, University of Amsterdam, Amsterdam, Niederlande

² Department of Pathology, Academic Medical Centre, University of Amsterdam, Amsterdam, Niederlande

IgG4-assoziierte Cholangitis – klinische Präsentation eines lange übersehenen Krankheitsbildes

Die Immunglobulin-G4-assoziierte Cholangitis (IAC) ist eine autoimmun vermittelte entzündliche Erkrankung der Gallenwege, die durch typische histopathologische Veränderungen und einen häufig erhöhten IgG4-Plasmaspiegel gekennzeichnet ist [1]. Als histopathologische Veränderungen finden sich eine Infiltration der Gallengangswand mit IgG4⁺-B-Lymphozyten und -Plasmazellen, eine obliterative Phlebitis sowie eine wagenradähnliche storiforme Fibrose. Die IAC kann mit der Bildung tumorähnlicher Raumforderungen – insbesondere im Hilusbereich – sowie mit Strikturen im Verlauf der Gallenwege einhergehen und stellt eine wichtige Differenzialdiagnose zum cholangiozellulären Karzinom bzw. zur primär oder sekundär sklerosierenden Cholangitis (PSC bzw. SSC) dar [1, 2].

» Bei später Diagnose oder insuffizienter Therapie sind irreversible Komplikationen möglich

In der Regel spricht die Erkrankung sehr gut auf eine Prednisolonbehandlung an, bei protrahiertem Verlauf durch späte Diagnosestellung oder eine insuffiziente Therapie kann es jedoch zu irreversiblen Komplikationen bis hin zur Ausbildung einer Leberzirrhose und zum Leberversagen kommen [3].

Die IAC ist die hepatobiliäre Manifestation der sogenannten IgG4-assoziierten Erkrankung, einer entzündlich-fibrosierenden Systemerkrankung unbekannter Ursache, die sich aufgrund einer Vielzahl möglicher Organbeteiligungen klinisch sehr unterschiedlich äußern kann [4]. Zumeist tritt die IAC gemeinsam mit einer Autoimmunpankreatitis (AIP) Typ 1 auf, der pankreatischen Manifestation der IgG4-assoziierten Erkrankung [1]. Darüber hinaus können in unterschiedlicher Häufigkeit unter anderem folgende Strukturen betroffen sein:

- Hypophyse
- Orbita
- Speichel- und Tränendrüsen
- Schilddrüse
- Lunge
- Lymphknoten
- Niere
- Ureter
- Prostata
- Testis
- Gefäßsystem (Aortitis)
- Magen
- Darmtrakt
- Retroperitoneum (Retroperitonealfibrose)

Die Liste der bekannten Organmanifestationen nimmt weiter zu. Sowohl ein zeitgleicher als auch sequenzieller Befall zur IAC wird beobachtet [4].

Epidemiologie

Angesichts der Seltenheit der IAC gibt es bisher kaum valide Daten zur Inzidenz und Prävalenz. Es besteht eine ausgeprägte Koinzidenz von IAC und AIP: Mehr als 50 % der Patienten mit AIP haben eine IAC und mehr als 90 % der Patienten mit IAC eine AIP [1]. Daher bildet eine landesweite Erhebung aus Japan über die Häufigkeit der AIP aus dem Jahr 2012 indirekt auch die IAC ab. Die jährliche Inzidenz der AIP konnte auf 0,9 pro 100.000 Einwohner und die Gesamtprävalenz auf 2,2 pro 100.000 Einwohner beziffert werden [5]. Ob diese Zahlen auch für den europäischen Raum zutreffen, ist unbekannt. Darüber hinaus ist wahrscheinlich sowohl die IAC als auch die AIP deutlich unterdiagnostiziert, da allgemein verfügbare, exakte diagnostische Marker bisher fehlen.

Typische Patientenmerkmale

Die überwiegende Mehrzahl der Patienten sind mit 80–85 % Männer im Alter von über 50 Jahren [1], die beruflich über einen längeren Zeitraum (>1 Jahr) engen Kontakt mit Lösungsmitteln, Ölprodukten, Farbstoffen oder Industriegasen hatten („blue-collar worker“; [6]). Häufig berichten die Patienten über allergische oder atopische Beschwerden (40–60 %; [7]).

Die klinische Vorstellung erfolgt in der Regel mit Verschlussikterus und Gewichtsverlust, eventuell verbunden

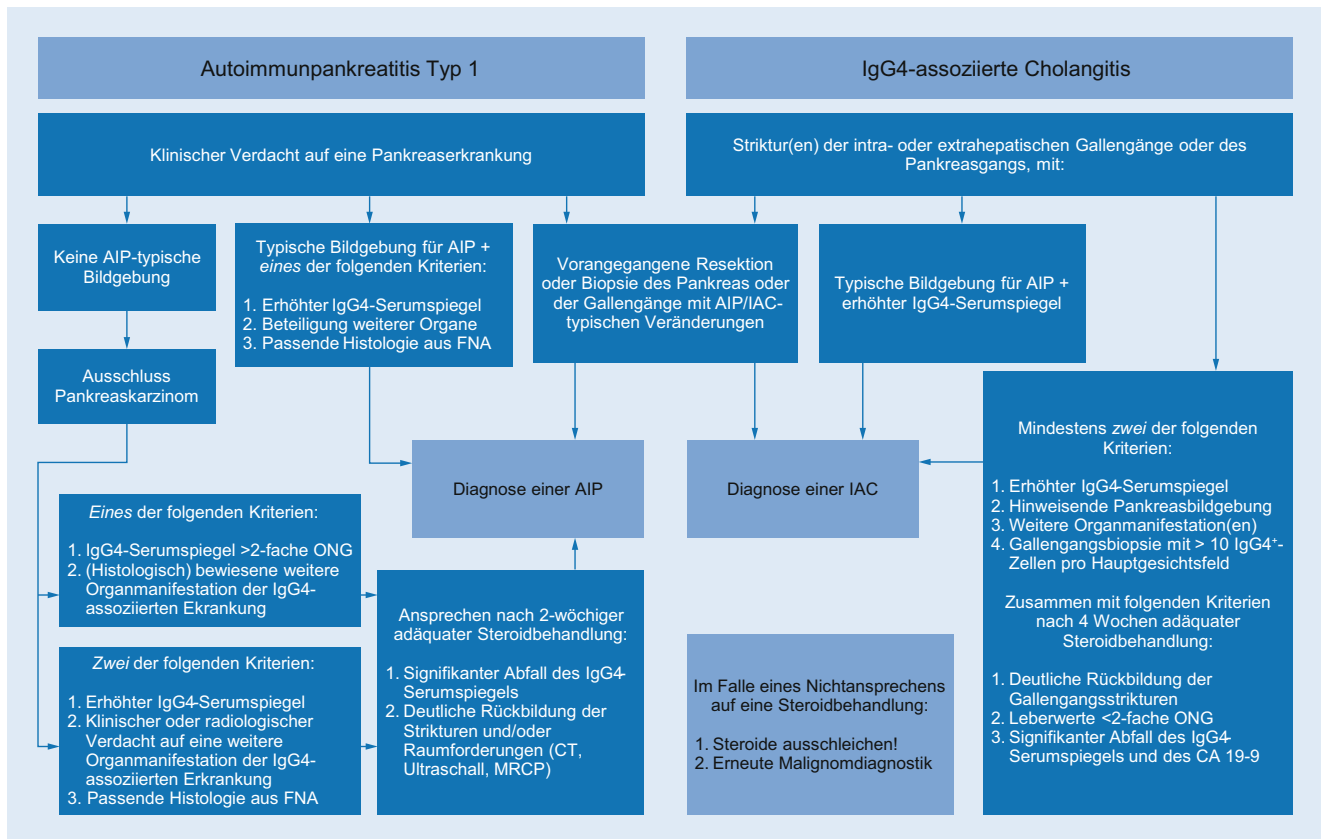


Abb. 1 ▲ HISORt-Kriterien (Histologie, Bildgebung, Serologie, weitere Organmanifestationen, Therapieansprechen) zur Diagnostik einer AIP und/oder IAC. AIP Autoimmunpankreatitis; CA 19-9 „carbohydrate antigen 19-9“; CT Computertomographie; FNA Feinnadelaspiration; IgG4 Immunglobulin G4; IAC IgG4-assoziierte Cholangitis; MRCP Magnetresonanztomographie; ONG obere Normgrenze. (Adaptiert nach [22, 35])

mit Juckreiz [1]. Steatorrhö und/oder Diabetes deuten auf eine Mitbeteiligung des Pankreas hin. Die Patienten sollten zudem gezielt nach weiteren Organmanifestationen der IgG4-assoziierten Erkrankung gefragt werden, beispielsweise nach einer Schwellung im Bereich der Speichel- oder Tränendrüsen und nach urogenitalen Beschwerden [4].

Diagnostik

Klinisch ist die IAC zumeist schwer von einer malignen bzw. primär oder sekundär sklerosierenden Erkrankung im Bereich der Gallenwege bzw. des Pankreas unterscheidbar. Jeder dritte Patient mit einer IAC oder AIP wird vor Diagnosestellung aufgrund eines Malignomverdachts einer ausgedehnten viszeralkirurgischen Operation (Duodenopancreatektomie nach Kausch und Whipple, Hemihepatektomie) unterzogen, die nicht notwendig ist [8].

Aus diesem Grund wurden verschiedene Diagnosealgorithmen entwickelt, von denen die sogenannten HISORt-Kriterien heute als diagnostischer Standard angesehen werden [1, 9]. Der Name HISORt setzt sich aus den Einzelkriterien zusammen:

- Histologie (H)
- Bildgebung („imaging“ [I])
- Serologie (S; insbesondere IgG4-Serumspiegel)
- Weitere Organmanifestationen der IgG4-assoziierten Erkrankung (O)
- Therapieansprechen („response to treatment“ [Rt])

Eine Übersicht zum diagnostischen Vorgehen bietet **Abb. 1**. Im Folgenden werden einzelne Kriterien sowie neue biochemische Marker, die bisher nicht im Algorithmus verankert sind, näher erläutert.

Laborparameter

Laborchemisch imponiert in der Regel eine Cholestasekonstellation (alkalische Phosphatase, γ -Glutamyltransferase und Bilirubin zumeist stark erhöht) mit milder Transaminasereaktion (Alanin-Aminotransferase, Aspartat-Aminotransferase; [2]).

Der IgG4-Serumspiegel ist bei 75–80 % der Patienten erhöht (>140 mg/dl). Er erlaubt jedoch nur bei einer Erhöhung über das 4-fache der oberen Normgrenze (ONG) die Diagnose einer IAC, da die PSC, das cholangiozelluläre Karzinom und das Pankreaskarzinom in 10–15 % der Fälle ebenfalls mit einem moderat erhöhten IgG4-Spiegel einhergehen (<4-fache ONG; [10, 11]). Bis zu 60 % der Patienten weisen einen Immunglobulin-E(IgE)-Serumspiegel oberhalb der Normgrenze auf (>125 kU/ml) und bis zu 38 % eine Eosinophilie im Differenzialblutbild [7].

Serummarker wie der Rheumafaktor und antinukleäre Antikörper (ANA) können ebenfalls positiv sein, wobei die Sensitivität und Spezifität dieser Marker insgesamt niedrig sind [12]. Der Tumormarker „carbohydrate antigen 19-9“ (CA 19-9) ist zur Abgrenzung eines Cholangio- oder Pankreaskarzinoms ungeeignet, da Patienten mit einer IAC zum Teil deutlich erhöhte Serumspiegel >1000 IU/ml (ONG 37 IU/ml) aufweisen [2].

Bildgebung und Endoskopie

In der Cholangiographie mit endoskopischer retrograder Cholangiopankreatikographie bzw. Magnetresonanztomographie oder in der i. v.-Kontrastmittel-gestützten Computertomographie können sich Strikturen der Gallengänge mit Wandverdickungen und proximaler Gangdilatation oder malignomsuspekte Raumforderungen mit lokoregionärer Lymphadenopathie darstellen [13, 14]. Abhängig von der Lokalisation und Ausprägung der Läsionen ergeben sich unterschiedliche Differenzialdiagnosen, die bildgebend häufig nicht sicher von einer IAC unterscheidbar sind (▣ **Abb. 2 und 3**). Ein indirekter Hinweis für das Vorliegen einer IAC ist eine extrabiliäre Beteiligung insbesondere des Pankreas. Typisch ist ein diffus verbreitetes, wurstartig geformtes Organ mit ödematösem Aspekt des umgebenden Fettgewebes (Halo) und multifokalen Strikturen des Ductus pancreaticus [14]. Es können sich jedoch auch (multi-)fokale karzinomsuspekte Raumforderungen im Kopf- und Schwanzbereich darstellen.

Histologie

Cholangioskopisch gewonnene Gallengangsbiopsate oder ultraschallgestützte Leberbiopsate zeigen oft eine charakteristische lymphoplasmazelluläre Infiltration (vor allem IgG4⁺-B-Lymphozyten/Plasmazellen, CD4⁺-T-Lymphozyten und eosinophile Granulozyten) mit obliterativer Phlebitis und insbesondere in fortgeschrittenen Krankheitsstadien eine storiform angeordnete Fibrosierung (▣ **Abb. 4**; [15]).

Internist 2018 · 59:560–566 <https://doi.org/10.1007/s00108-018-0431-4>
© Der/die Autor(en) 2018

T. Herta · J. Verheij · U. Beuers

IgG4-assoziierte Cholangitis – klinische Präsentation eines lange übersehenen Krankheitsbildes

Zusammenfassung

Die Immunglobulin-G4-assoziierte Cholangitis (IAC) ist die hepatobiliäre Manifestation der IgG4-assoziierten Erkrankung, einer autoimmunvermittelten entzündlich-fibrosierenden Systemerkrankung, die mit zumeist erhöhtem IgG4-Serumspiegel und typischen histopathologischen Veränderungen in den betroffenen Organen einhergeht. Die IAC tritt in über 90 % der Fälle mit einer Autoimmunpankreatitis (AIP) Typ 1 auf, der pankreatischen Manifestation der IgG4-assoziierten Erkrankung. Patienten mit einer IAC sind zu 80–85 % Männer im Alter über 50 Jahren, die sich mit Ikterus und Gewichtsverlust vorstellen. Auffallend häufig berichten sie über einen meist beruflichen Kontakt mit Lösungsmitteln, Ölprodukten, Farbstoffen oder Industriegasen („blue-collar worker“). Klinisch sowie bildgebend (biliäre Strikturen oder Raumforderungen) ist eine Abgrenzung zu einer primär oder sekundär sklerosierenden Cholangitis oder einem

cholangiozellulären Karzinom schwierig. Die HISORT-Kriterien (Histologie, Bildgebung, Serologie, weitere Organmanifestationen, Therapieansprechen) sind der Standardalgorithmus zur Diagnose einer IAC. Der IgG4-Serumspiegel ist diagnostisch aussagekräftig, wenn er über dem 4-fachen der oberen Normgrenze liegt. Die Bestimmung des IgG4/IgG-RNA-Quotienten im Blut mithilfe der quantitativen Polymerase-Kettenreaktion erlaubt eine exakte Diagnosestellung und befindet sich aktuell in der klinischen Erprobung. Die Erkrankung spricht sehr gut auf eine Therapie mit Kortikosteroiden an. Rezidive sind häufig. In der Mehrzahl der Fälle ist eine niedrig dosierte Langzeitbehandlung mit Prednisolon oder Azathioprin notwendig.

Schlüsselwörter

Immunglobulin G4 · Primär sklerosierende Cholangitis · Cholangiozelluläres Karzinom · Annexin A11 · Kortikosteroide

IgG4-associated cholangitis – clinical presentation of an overlooked disease entity

Abstract

IgG4-associated cholangitis (IAC) is the hepatobiliary manifestation of immunoglobulin G4-related disease, which is an immune-mediated fibroinflammatory systemic disorder characterised by often elevated IgG4 serum levels and typical histopathological findings in affected tissues. IAC is frequently (>90%) accompanied by autoimmune pancreatitis type 1 (AIP), which is the pancreatic manifestation of immunoglobulin G4-related disease. In 80–85% of the cases patients with IAC are male, above 50 years of age and present with jaundice and weight loss. A remarkable percentage of patients with IAC has a history of long-term exposure to solvents, oil products and other organic agents representing so-called “blue-collar workers”. Clinical features and imaging (i. e. strictures or mass-forming lesions in the biliary tract) may mimic other biliary diseases, such as primary or secondary sclerosing cholangitis and cholangiocarcinoma. The

HISORT criteria are used for diagnosing IAC and comprise histologic and imaging findings, serum IgG4, organ manifestation pattern and response to immunosuppressive therapy. Serum IgG4 levels are of diagnostic value when it is above 4 times the upper limit of normal. Determination of the blood IgG4/IgG mRNA ratio using quantitative polymerase chain reaction (qPCR) is an accurate diagnostic tool currently under clinical validation. The majority of patients show an excellent response to corticosteroid therapy. Symptom recurrence, however, is common making long-term treatment with low-dose prednisolone and/or azathioprine frequently necessary.

Keywords

Immunglobulin G4 · Primary sclerosing cholangitis · Cholangiocarcinoma · Annexin A11 · Corticosteroids

Typ 1: distale Striktur des Ductus choledochus, häufig einhergehend mit AIP	DD: Pankreaskarzinom, distales cholangiozelluläres Karzinom, chronische Pankreatitis
Typ 2: diffuser intrahepatischer Befall und distale Striktur des Ductus choledochus	DD: wie Typ 1, zusätzlich PSC
Typ 3: hiläre Striktur/Raumforderung und distale Striktur des Ductus choledochus	DD: wie Typ 1, zusätzlich hiläres cholangiozelluläres Karzinom (Klatskin-Tumor)
Typ 4: lediglich hiläre Striktur oder Raumforderung	DD: hiläres cholangiozelluläres Karzinom (Klatskin-Tumor)

Abb. 2 ▲ Klassifikation der IgG4-assoziierten Cholangitis nach cholangiographischer Darstellung mit den wichtigsten Differenzialdiagnosen. AIP Autoimmunpankreatitis; DD Differenzialdiagnose; PSC primär sklerosierende Cholangitis

Diagnostisch wichtig ist die Anzahl der IgG4⁺-Zellen, da auch Biopsate von Patienten mit einer PSC oder einem cholangiozellulären Karzinom IgG4⁺-Zellen enthalten können. Als allgemeiner Konsens für das Vorliegen einer IAC gelten >10 IgG4⁺-Plasmazellen im Biopsat bzw. >50 IgG4⁺-Plasmazellen im Resektat pro mikroskopisches Hauptgesichtsfeld (400-fache Vergrößerung; [15]).

» Diagnostisch wichtig ist die Anzahl der IgG4⁺-Zellen

Dabei zählt aufgrund der ungleichmäßigen Verteilung der Zellen das Hauptgesichtsfeld mit der höchsten Anzahl. Abhängig vom Verteilungstyp der IAC zeigen Biopsien aus dem Bereich der Ampulla Vateri eine ähnliche Sensitivität und Spezifität wie intraduktale Biopsien [16].

Neue biochemische Marker

Eine Untersuchung der in Blut und Gewebeprobe von Patienten mit einer IAC nachweisbaren IgG4⁺-B-Lymphozyten durch „next generation sequencing“ (NGS) konnte zeigen, dass es sich um Zellen einiger weniger gereifter B-Zell-Klone handelt, die sich weder bei gesunden Kontrollpersonen noch bei Patienten mit einer PSC oder einem cholangiozellulären Karzinom finden [17]. Diese Zellen lassen sich nach erfolgreicher Behandlung nicht mehr nachweisen, wohl aber im Falle eines Wiederaufflammens der IAC [17, 18].

Die Anwendung des NGS zur Diagnostik einer IAC ist sehr exakt, jedoch kosten- und zeitintensiv und somit nicht praktikabel. Breiter verfügbar und kostengünstiger ist die Bestimmung des IgG4/IgG-RNA-Quotienten im Blut mit der quantitativen Polymerase-Kettenreaktion (qPCR; [19]).

» Die diagnostisch vielversprechende Bestimmung des IgG4/IgG-RNA-Quotienten wird klinisch erprobt

Dieser Test erreicht eine Sensitivität von 94% und Spezifität von 99% und stellt somit ein sehr vielversprechendes diagnostisches Werkzeug dar, das aktuell klinisch erprobt wird.

Differenzialdiagnostik

Die Abgrenzung der IAC von einer PSC, einer SSC oder einem cholangiozellulären Karzinom stellt häufig eine Herausforderung dar. Dieser Abschnitt fasst wichtige Unterscheidungsmerkmale zusammen.

Primär sklerosierende Cholangitis

Sowohl die PSC als auch die IAC tritt häufiger bei männlichen Patienten auf; die PSC 2-mal häufiger und die IAC 8-mal häufiger bei Männern als bei Frauen. Die PSC ist jedoch in der Regel eine Erkrankung des jungen Mannes (<40 Jahre) und zu 80% mit einer chronisch-entzündli-

chen Darmerkrankung vergesellschaftet [9]. Beides trifft nicht für die IAC zu, die dafür wie bereits ausgeführt in über 90% der Fälle mit einer Pankreasbeteiligung einhergeht. Etwa 10% der Patienten mit PSC weisen einen erhöhten IgG4-Serumspiegel auf, der jedoch nicht das 4-fache der ONG übersteigt [11].

Ein diagnostischer Hinweis für das Vorliegen einer PSC kann der Nachweis von perinukleären antineutrophilen zytoplasmatischen Antikörpern (p-ANCA) sein, der bei etwa 40–90% der Patienten mit PSC und unter 10% der Patienten mit IAC positiv ist. Histologisch zeigt sich bei der PSC zumeist ein zwiebel-schalenartiges Fibrosierungsmuster um die Gallengänge, eventuell verbunden mit einer periportalen Sklerose. Ein wichtiges Unterscheidungsmerkmal ist darüber hinaus das ausgezeichnete Ansprechen der IAC auf eine Behandlung mit Kortikosteroiden, die bei der PSC keinen Effekt zeigen, insofern es sich nicht um ein Überlappungssyndrom mit einer Autoimmunhepatitis handelt [9].

Sekundär sklerosierende Cholangitis

Entscheidend für die Diagnose einer SSC ist zunächst eine gründliche Erhebung der Patientenanamnese, die das weitere diagnostische Vorgehen bestimmt. Anamnestic Hinweise für eine SSC sind unter anderem [20]

- ein vorausgegangener Aufenthalt auf einer Intensivstation mit schwerer Sepsis oder Schock („biliary cast syndrome“) oder nach Lebertransplantation („ischemic type biliary lesions“ [ITBL]),
- eine Operation an den Gallenwegen mit Anlage einer biliodigestiven Anastomose,
- ein bekanntes „acquired immunodeficiency syndrome“ oder
- eine Behandlung mit Chemotherapie im Bereich der Gallenwege.

Cholangiozelluläres Karzinom

Die Unterscheidung zum cholangiozellulären Karzinom kann sowohl klinisch als auch bildgebend und laborchemisch (CA 19-9) ausgesprochen schwierig sein,

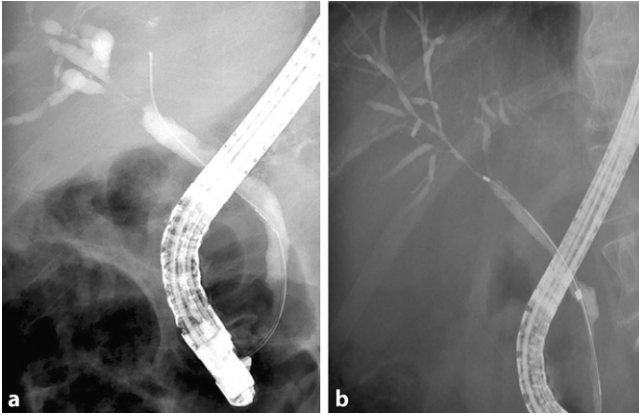


Abb. 3 ◀ Cholangiogramm von Patienten mit einer IAC, das dem Bild eines Klatskin Tumors Bismuth Typ IIIa (a) bzw. einer PSC (b) ähnelt. Alle Läsionen zeigten sich nach einer Behandlung mit Prednison vollständig rückläufig. (Mod. nach [22])

insbesondere bei Bildung tumorähnlicher Raumforderungen, eventuell sogar mit lokoregionärer Lymphadenopathie durch eine IAC. Wie die PSC kann auch das cholangiozelluläre Karzinom mit einem erhöhten IgG4-Serumspiegel einhergehen, der jedoch im Unterschied zur IAC nicht das 4-fache der ONG übersteigt [10]. Die Bestimmung des IgG4/IgG-RNA-Quotienten mit qPCR erlaubt bei einem Cut-off-Wert >5% als Kriterium für eine IAC eine sichere Abgrenzung zum cholangiozellulären Karzinom, ist aber bisher nicht routinemäßig verfügbar [19].

Gelingt die Gewinnung eines aussagekräftigen Biopsats mit Nachweis von Tumorgewebe (in der Regel adenokarzinomatös), so ist die Diagnose eindeutig [21]. Sind die Untersuchungsergebnisse nicht konklusiv und besteht weiterhin der dringende Verdacht auf das Vorliegen einer IAC, kann eine kurzzeitige Kortikosteroidbehandlung für 2–4 Wochen initiiert werden. Eine deutliche Regredienz der Läsionen demaskiert die IAC (s. Abschn. „Behandlung“). Das cholangiozelluläre Karzinom spricht nicht oder lediglich minimal auf Kortikosteroide an [21, 22].

Pathophysiologie

Die Pathogenese der IAC ist weitestgehend unverstanden. Der Name IAC bzw. IgG4-assoziierte Erkrankung leitet sich aus dem typischen lymphoplasmazellulären IgG4⁺-Infiltrat in befallenen Geweben sowie dem häufig erhöhten IgG4-Serumspiegel ab. Unter physiologischen Umständen macht IgG4 den

kleinsten Anteil unter den IgG-Untereinheiten aus (<5% des Gesamt-IgG; [23]). Dieser Anteil verschiebt sich deutlich im Falle einer chronischen Stimulation des Immunsystems und kann bei Patienten mit einer IgG4-assoziierten Erkrankung mehr als 50% betragen [22, 23]. Unklar ist die Rolle dieser IgG4-Antikörper im Krankheitsprozess: Besitzen sie selbst pathogene Eigenschaften oder werden sie kompensatorisch gebildet, um eine IgG1-vermittelte Entzündungsreaktion abzuschwächen?

IgG4-Antikörper besitzen spezielle Eigenschaften, die sie von anderen IgG-Subklassen unterscheiden [23]. Durch die fehlende Bindung an den Komplementfaktor C1q und die niedrige Affinität zum Fcγ-Rezeptor können sie keine immunvermittelte Komplementreaktion auslösen und besitzen eine niedrige immunstimulatorische Wirkung. Wahrscheinlich binden sie zudem an die Fc-Domäne anderer IgG-Subklassen und verhindern dadurch deren aktivierenden Effekt auf verschiedene Immunzelltypen. Darüber hinaus besitzen sie die einmalige Fähigkeit, eine schwere und eine leichte Kette mit einem anderen IgG4-Molekül zu tauschen (Fab-Arm-Austausch), wodurch sie nicht mehr in der Lage sind Immunkomplexe zu bilden.

Eine Injektion des Gesamt-IgG von Patienten mit einer IgG4-assoziierten Erkrankung (nicht jedoch von Kontrollpersonen) in gesunde Mäuse löste spezifische Läsionen in Pankreas und Speicheldrüsen aus, was die wichtige pathogenetische Rolle der IgG-Antikörper unterstreicht. Wurde lediglich IgG1 injiziert, entstanden vergleichbare Läsionen. Bei einer In-

jektion von IgG4 traten diese ebenfalls auf, aber deutlich schwächer. Eine simultane Verabreichung beider Antikörper zeigte, dass IgG4 die schädigende Wirkung von IgG1 deutlich reduzierte [24]. IgG4 scheint also tatsächlich eine IgG1-vermittelte Entzündungsreaktion abzuschwächen, ist jedoch selbst nicht apathogen. Dies wird durch die Tatsache unterstrichen, dass ein Abfall des IgG4-Serumspiegels unter Therapie mit einer klinischen Verbesserung einhergeht [25].

Wie bereits im Abschnitt „Diagnostik“ („Neue biochemische Marker“) ausgeführt, ist ein weiterer wichtiger Baustein zum Verständnis des Pathomechanismus der Nachweis von IgG4⁺-B-Zell-Klonen in Blut und befallenen Organen von Patienten mit einer IgG4-assoziierten Erkrankung. Diese hochspezialisierten Klone sind vermutlich für die erhöhten IgG4-Serumspiegel verantwortlich. Sie haben eine Affinitätsreifung durchlaufen, was vermuten lässt, dass sie eine Autoimmunreaktion gegen ein bestimmtes (Auto-)Antigen unterhalten [17]. Eine kürzlich veröffentlichte Studie unserer Arbeitsgruppe demaskierte das Protein Annexin A11 als erstes spezifisches Autoantigen der IAC. Sowohl IgG4- als auch IgG1-Antikörper von Patienten mit einer IAC/AIP erkennen Annexin A11 an zwei Epitopen, wobei IgG4 die Bindung von IgG1 kompetitiv hemmt [26]. Dabei scheint die Expression von Annexin A11 mit dem Entzündungsmuster in betroffenen Organen der IgG4-assoziierten Erkrankung zu korrelieren (<https://www.proteinatlas.org>).

» Als erstes spezifisches Autoantigen der IAC wurde das Protein Annexin A11 demaskiert

Warum und unter welchen Umständen eine B-Zell-dominierte Autoimmunreaktion gegen Annexin A11 zur Entstehung einer IgG4-assoziierten Erkrankung führt, ist unklar. Eventuell führt eine Langzeitexposition gegenüber umweltschädlichen Substanzen („blue-collar work“) zu einer Konformationsänderung und somit zu einer immunstimulatorischen Wirkung von Annexin A11. Auch die mögliche Rolle

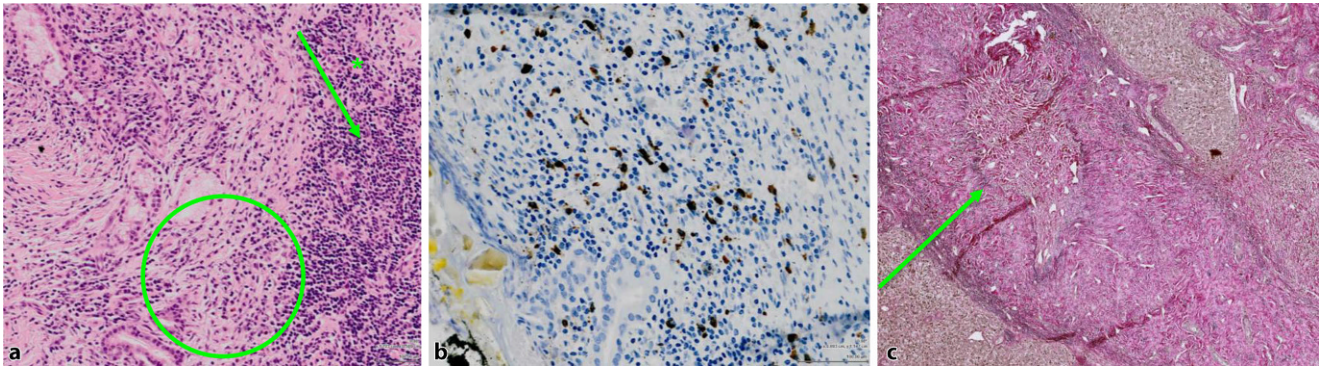


Abb. 4 ▲ Typische histopathologische Merkmale einer IAC. Leberresektat eines Patienten mit Typ 2 (a, b) bzw. Typ 4 (c) IAC. **a** Dichtes lymphoplasmazelluläres Infiltrat (grüner Pfeil) mit vereinzelt eosinophilen Granulozyten (*). Angedeutet storiformes Fibrosierungsmuster (grüner Kreis). **b** Dichtes Infiltrat mit IgG4+ Plasmazellen (braun gefärbt), > 50 pro Hauptgesichtsfeld im Resektat. **c** Obliterative Phlebitis (grüner Pfeil)

genetischer Faktoren ist bisher ungeklärt [22].

Neben B-Lymphozyten finden sich vermehrt weitere Immunzelltypen wie eosinophile Granulozyten, Makrophagen und vor allem CD4⁺-T-Lymphozyten in befallenen Organen [22]. Die singuläre Rolle dieser Zelltypen ist noch nicht verstanden. Wahrscheinlich liegt der IgG4-assoziierten Erkrankung ein komplexes Zusammenspiel verschiedener Immunzellklassen zugrunde. Regulatorische T-Zellen scheinen die Expansion der pathogenen B-Zell-Klone sowie ihren Klassenwechsel zu IgG4 zu stimulieren [27]. Zudem wirken sie aktivierend auf Fibroblasten und unterstützen somit die typische Fibrosierung in befallenen Geweben [28].

Behandlung

Die IAC spricht im Gegensatz zur PSC oder zum cholangiozellulären Karzinom in der Regel ausgezeichnet auf eine immunsuppressive Behandlung an. Bis zu 97% der Patienten zeigen nach einer 3-monatigen Induktionstherapie mit Prednisolon eine partielle und etwa zwei Drittel eine vollständige Remission der Erkrankung mit Normalisierung der Leberwerte, vollständiger Rückbildung aller Strikturen und Raumforderungen, Verschwinden der IgG4⁺-B-Lymphozyten und Normalisierung des IgG4-Serumspiegels [1]. Die Behandlung sollte unmittelbar nach Diagnosestellung beginnen. Zumeist wird initial eine Prednisolondosis von 30 bis 40 mg/Tag

über 4 Wochen verwendet, woran sich eine schrittweise Dosisreduktion (5 mg alle 2 Wochen) anschließt [29]. Bei Patienten mit Risikokonstellation für Prednisolonebenwirkungen (bekannte Osteoporose, Diabetes mellitus) sollte eine niedrig dosierte Induktion mit 10–20 mg/Tag erwogen werden. Diese hat ein vergleichbares Therapieansprechen gezeigt [30].

» Trotz des sehr guten Ansprechens auf die Initialtherapie ist ein Wiederauftreten der IAC häufig

Trotz des sehr guten Ansprechens der meisten Patienten auf die Initialtherapie zeigen 30–50% ein Wiederauftreten der IAC, häufig im Zeitraum von bis zu 6 Monaten nach Beendigung der Prednisolongabe [1]. Aus diesem Grund wird eine niedrig dosierte Langzeitbehandlung mit Prednisolon (2,5–5 mg/Tag) und/oder Azathioprin (1–2 mg/kgKG pro Tag) empfohlen, wobei der notwendige Zeitraum bisher nicht eindeutig definiert werden konnte; er sollte sich an den Richtlinien für die Autoimmunhepatitis orientieren [1, 9].

Bei Nichtansprechen auf die Therapie muss die Diagnose überprüft werden. Bestätigt sich der Verdacht auf das Vorliegen einer IAC, kann ein Therapieversuch mit dem monoklonalen Antikörper Rituximab unternommen werden, der selektiv CD20⁺-B-Zell-Populationen

depletiert (1000 mg Rituximab i. v. in Woche 0, Woche 2 und nach 3–6 Monaten; [31]). Im Hinblick auf die hohen Therapiekosten und das mögliche Nebenwirkungsprofil sollte Rituximab nach derzeitiger Studienlage für Patienten ohne suffizientes Ansprechen auf Prednisolon oder mit absoluten Kontraindikationen gegen Prednisolon reserviert bleiben. Rituximab kann unter anderem eine Immunschwäche induzieren und so latente Virusinfektionen, beispielsweise mit dem JC-Virus oder Hepatitis-B-Virus, induzieren. Des Weiteren besteht das Risiko schwerer Infusionsreaktionen.

Verlauf

Wird die IAC rechtzeitig erkannt und konsequent behandelt, ist die Lebenserwartung der Patienten in der Regel nicht eingeschränkt [32]. Ob die IAC im Verlauf tatsächlich mit einem erhöhten Malignomrisiko einhergeht [33, 34], ist bisher nicht eindeutig geklärt und muss Gegenstand prospektiver Studien mit adäquater Kontrollgruppe sein. Wichtig ist ein engmaschiges Monitoring der Patienten auf mögliche Langzeitnebenwirkungen der Kortikosteroidtherapie, wie Diabetes, Osteoporose oder opportunistische Infektionen.

Fazit für die Praxis

- Die IgG4-assoziierte Cholangitis ist die hepatobiliäre Manifestation der IgG4-assoziierten systemischen Erkrankung. In über 90% der Fälle geht

sie mit einer klinisch oft inapparenten Autoimmunpankreatitis Typ 1 einher.

- Der typische Patient ist männlich, >50 Jahre alt und stellt sich mit schmerzlosem Ikterus, Gewichtsverlust sowie gegebenenfalls Steatorrhö und/oder Diabetes mellitus vor. Beruflich hatte er oft Kontakt mit Lösungsmitteln, Ölprodukten, Farbstoffen oder Industriegasen.
- Die Diagnose erfolgt anhand der HISORt-Kriterien.
- Wichtige Differenzialdiagnosen sind die primär und sekundär sklerosierende Cholangitis und das cholangiozelluläre Karzinom.
- Die Behandlung mit Prednisolon (20–40 mg/Tag für 4 Wochen, anschließend schrittweise Dosisreduktion) beginnt unmittelbar nach Diagnosestellung.
- Das Therapieansprechen ist in der Regel sehr gut, Rezidive sind häufig. Eine niedrig dosierte Langzeitbehandlung mit Prednisolon/Azathioprin ist bei der Mehrzahl der Patienten notwendig.

Korrespondenzadresse

Prof. Dr. U. Beuers

Department of Gastroenterology and Hepatology and Tytgat Institute for Liver and Intestinal Research, Academic Medical Centre, University of Amsterdam
Meibergdreef 9, Rm C2-327, 1105 AZ Amsterdam, Niederlande
u.h.beuers@amc.uva.nl

Einhaltung ethischer Richtlinien

Interessenkonflikt. T. Herta und J. Verheij geben an, dass kein Interessenkonflikt besteht. U. Beuers: Forschungsunterstützung von deutschen (DCCV), norwegischen, amerikanischen und südafrikanischen PSC-Patientenstiftungen sowie von der niederländischen Magen-Leber-Darm-Stiftung. Vortragshonorare von AbbVie, Falk Foundation, Gilead, Intercept, Novartis, Roche, Shire, Zambon. Beratungshonorare von Intercept, Novartis. Studienunterstützung („investigator-initiated“) von Dr. Falk, Intercept.

Dieser Beitrag beinhaltet keine von den Autoren durchgeführten Studien an Menschen oder Tieren.

Open Access. Dieser Artikel wird unter der Creative Commons Namensnennung 4.0 International Lizenz (<http://creativecommons.org/licenses/by/4.0/deed.de>) veröffentlicht, welche die Nutzung, Vervielfältigung, Bearbeitung, Verbreitung und Wiedergabe

in jeglichem Medium und Format erlaubt, sofern Sie den/die ursprünglichen Autor(en) und die Quelle ordnungsgemäß nennen, einen Link zur Creative Commons Lizenz beifügen und angeben, ob Änderungen vorgenommen wurden.

Literatur

1. Ghazale A et al (2008) Immunoglobulin G4-associated cholangitis: clinical profile and response to therapy. *Gastroenterology* 134(3):706–715
2. Beuers U et al (2015) IgG4-associated cholangitis—a mimic of PSC. *Dig Dis* 33(Suppl 2):176–180
3. Huggett MT et al (2014) Type 1 autoimmune pancreatitis and IgG4-related sclerosing cholangitis is associated with extrapancreatic organ failure, malignancy, and mortality in a prospective UK cohort. *Am J Gastroenterol* 109(10):1675–1683
4. Stone JH, Zen Y, Deshpande V (2012) IgG4-related disease. *N Engl J Med* 366(6):539–551
5. Kanno A et al (2012) Nationwide epidemiological survey of autoimmune pancreatitis in Japan. *Pancreas* 41(6):835–839
6. Maillette de Buy Wenniger LJ, Culver EL, Beuers U (2014) Exposure to occupational antigens might predispose to IgG4-related disease. *Hepatology* 60(4):1453–1454
7. Culver E et al (2016) Immunoglobulin E, eosinophils and mast cells in atopic individuals provide novel insights in IgG4-related disease. *Bd*. 64, S646
8. Erdogan D et al (2008) Immunoglobulin G4-related sclerosing cholangitis in patients resected for presumed malignant bile duct strictures. *Br J Surg* 95(6):727–734
9. (2009) EASL Clinical Practice Guidelines: management of cholestatic liver diseases. *J Hepatol* 51(2):237–267
10. Oseini AM et al (2011) Utility of serum immunoglobulin G4 in distinguishing immunoglobulin G4-associated cholangitis from cholangiocarcinoma. *Hepatology* 54(3):940–948
11. Boonstra K et al (2014) Serum immunoglobulin G4 and immunoglobulin G1 for distinguishing immunoglobulin G4-associated cholangitis from primary sclerosing cholangitis. *Hepatology* 59(5):1954–1963
12. Sah RP, Chari ST (2011) Serologic issues in IgG4-related systemic disease and autoimmune pancreatitis. *Curr Opin Rheumatol* 23(1):108–113
13. Tokala A et al (2014) Comparative MRI analysis of morphologic patterns of bile duct disease in IgG4-related systemic disease versus primary sclerosing cholangitis. *AJR Am J Roentgenol* 202(3):536–543
14. Vlachou PA et al (2011) IgG4-related sclerosing disease: autoimmune pancreatitis and extrapancreatic manifestations. *Radiographics* 31(5):1379–1402
15. Deshpande V et al (2012) Consensus statement on the pathology of IgG4-related disease. *Mod Pathol* 25(9):1181–1192
16. Kawakami H et al (2010) IgG4-related sclerosing cholangitis and autoimmune pancreatitis: histological assessment of biopsies from Vater's ampulla and the bile duct. *J Gastroenterol Hepatol* 25(10):1648–1655
17. Maillette de Buy Wenniger LJ et al (2013) Immunoglobulin G4+ clones identified by next-generation sequencing dominate the B cell receptor repertoire in immunoglobulin G4 associated cholangitis. *Hepatology* 57(6):2390–2398
18. Mattoo H et al (2014) De novo oligoclonal expansions of circulating plasmablasts in active

and relapsing IgG4-related disease. *J Allergy Clin Immunol* 134(3):679–687

19. Doorenspleet ME et al (2016) Immunoglobulin G4(+) B-cell receptor clones distinguish immunoglobulin G 4-related disease from primary sclerosing cholangitis and biliary/pancreatic malignancies. *Hepatology* 64(2):501–507
20. Abdalian R, Heathcote EJ (2006) Sclerosing cholangitis: a focus on secondary causes. *Hepatology* 44(5):1063–1074
21. Rizvi S, Gores GJ (2013) Pathogenesis, diagnosis, and management of cholangiocarcinoma. *Gastroenterology* 145(6):1215–1229
22. Hubers LM et al (2015) IgG4-associated cholangitis: a comprehensive review. *Clin Rev Allergy Immunol* 48(2–3):198–206
23. Aalberse RC et al (2009) Immunoglobulin G4: an odd antibody. *Clin Exp Allergy* 39(4):469–477
24. Shiokawa M et al (2016) Pathogenicity of IgG in patients with IgG4-related disease. *Gut* 65(8):1322–1332
25. Khosroshahi A et al (2010) Rituximab therapy leads to rapid decline of serum IgG4 levels and prompt clinical improvement in IgG4-related systemic disease. *Arthritis Rheum* 62(6):1755–1762
26. Hubers LM et al (2017e) Annexin A11 is targeted by IgG4 and IgG1 autoantibodies in IgG4-related disease. *Gut* 67(4):728. <https://doi.org/10.1136/gutjnl-2017-314548>
27. Meiler F et al (2008) Distinct regulation of IgE, IgG4 and IgA by T regulatory cells and toll-like receptors. *Allergy* 63(11):1455–1463
28. Wynn TA (2004) Fibrotic disease and the T(H)1/T(H)2 paradigm. *Nat Rev Immunol* 4(8):583–594
29. Khosroshahi A et al (2015) International consensus guidance statement on the management and treatment of IgG4-related disease. *Arthritis Rheumatol* 67(7):1688–1699
30. Buijs J et al (2014) Comparable efficacy of low- versus high-dose induction corticosteroid treatment in autoimmune pancreatitis. *Pancreas* 43(2):261–267
31. Carruthers MN et al (2015) Rituximab for IgG4-related disease: a prospective, open-label trial. *Ann Rheum Dis* 74(6):1171–1177
32. Tanaka A et al (2014) Nationwide survey for primary sclerosing cholangitis and IgG4-related sclerosing cholangitis in Japan. *J Hepatobiliary Pancreat Sci* 21(1):43–50
33. Yamamoto M et al (2012) Risk of malignancies in IgG4-related disease. *Mod Rheumatol* 22(3):414–418
34. Takahashi N et al (2009) Possible association between IgG4-associated systemic disease with or without autoimmune pancreatitis and non-Hodgkin lymphoma. *Pancreas* 38(5):523–526
35. Alderlieste YA, van den Elzen B DJ, Rauws EAJ, Beuers U (2009) Immunoglobulin G4-Associated cholangitis: one variant of immunoglobulin G4-related systemic disease. *Digestion* 79:220–228