

Bearbeitet von

E. SCHMUTZHARD, W. ENZENSBERGER, M. SCHWARZ

- 32.1 Meningitis 669  
E. SCHMUTZHARD
- 32.1.1 Akute eitrige Meningitis 669
- 32.1.2 ZNS-Listeriose 677
- 32.1.3 Andere akute bakterielle Meningitiden 678
- 32.1.4 Virale Meningitis 679
- 32.1.5 Eosinophile Meningitis 680
- 32.1.6 Chronische Meningitis 680
- 32.1.7 ZNS-Tuberkulose 681
- 32.2 Hirnabszeß und intrakranielles Subdural-empyem 685  
E. SCHMUTZHARD
- 32.2.1 Hirnabszeß 685
- 32.2.2 Intrakranielles Subduralempyem 689
- 32.3 Enzephalitis 691  
W. ENZENSBERGER
- 32.3.1 Akute Virusenzephalitiden 691
- 32.3.2 Chronische Enzephalitiden 697
- 32.3.3 Parainfektiose Enzephalitis 698
- 32.3.4 Postvaksinale Enzephalitis 699
- 32.3.5 Pilzenzephalitiden 699
- 32.3.6 Bakterielle Enzephalitiden 699
- 32.4 Parasitosen 702  
W. ENZENSBERGER
- 32.4.1 Toxoplasmose 703
- 32.4.2 Zystizerkose 703
- 32.4.3 Echinokokkose 704
- 32.5 Aids 704  
W. ENZENSBERGER
- 32.5.1 Akute HIV-Enzephalitis 705
- 32.5.2 Aids-Enzephalopathie 705
- 32.5.3 Zytomegalievirusenzephalitis bei HIV-Krankheit 708
- 32.5.4 Progressive multifokale Leukenzephalopathie bei HIV-Krankheit 708
- 32.5.5 Pilzenzephalitiden bei HIV-Krankheit 708
- 32.5.6 Neurolues bei HIV-Krankheit 710
- 32.5.7 ZNS-Toxoplasmose bei HIV-Krankheit 710
- 32.6 Bakterielle Exotoxine 711  
W. ENZENSBERGER
- 32.6.1 Botulismus 712
- 32.6.2 Tetanus 712
- 32.6.3 Diphtherie 712
- 32.7 Prionerkrankungen 713  
M. SCHWARZ
- 32.7.1 Creutzfeldt-Jakob-Krankheit 713
- 32.7.2 Andere Prionerkrankungen 715
- Literatur 715

**32.1****Meningitis**

E. SCHMUTZHARD

Unter einer Meningitis versteht man eine Entzündung von Pia mater und Arachnoidea. Das Erregerspektrum ist weit und reicht von Bakterien, die hämatogen-metastatisch, fortgeleitet oder durch offene Hirnverletzung zur eitrigen Meningitis führen, über Viren zu Pilzen und Parasiten. Insbesondere bei den unbehandelt häufig letal verlaufenden eitrigen Meningitiden ist eine rasche Diagnose mit Erregernachweis notwendig. Unverzüglich ist daraufhin eine spezifische, der regionalen Resistenzentwicklung angepaßte Therapie einzuleiten. Die meningeale Affektion im Rahmen einer Listeriose oder Tuberkulose verdient aufgrund des klinischen Bildes, des Verlaufs und der spezifischen Therapie besondere Beachtung. Die fungalen Infektionen werden, da klinisch häufig als Meningoenzephalitis imponierend, in Kap. 32.3 abgehandelt.

**32.1.1****Akute eitrige Meningitis****Häufigkeit und Vorkommen**

Die bakterielle Meningitis zeigt in Europa und den USA eine *Inzidenz* von 1–3 Erkrankten/100 000/Jahr, wobei regionale Häufungen bis 5–10/100 000/Jahr vorkommen. In tropischen Ländern, insbesondere unter schlechten sozioökonomischen Umständen, wurden Inzidenzen von 70 Erkrankten/100 000/Jahr berichtet. Die altersspezifische Inzidenz ist bei Säuglingen und Kleinkindern am höchsten. Beim Erwachsenen wird eine bakterielle Meningitis hauptsächlich durch *Neisseria meningitidis* (Meningokokken), *Streptococcus pneumoniae* (Pneumokokken) und – gelegentlich – *Haemophilus influenzae* verursacht. Eine Pneumokokkenmeningitis kommt am häufigsten bei über 60jährigen Menschen, eine Meningo-

kokkenmeningitis im Vorschulalter sowie zwischen dem 14. und 24. Lebensjahr vor. Bei bis zu 30% der eitrigen Meningitiden ist ein Erregernachweis nicht möglich. Neben dem Patientenalter und der geographischen Herkunft wird das Erregerspektrum der akuten bakteriellen Meningitis von Begleiterkrankungen sowie anderen zugrundeliegenden prädisponierenden Faktoren und Vorerkrankungen geprägt. Die bei 70–75% der Patienten mit „community acquired“ bakterieller Meningitis gefundenen prädisponierenden Faktoren sowie die eine Entwicklung der nosokomialen Meningitis begünstigenden Risikofaktoren sind in Tabelle 32.1 gelistet.

Ein wesentlicher epidemiologischer Faktor ist die Beobachtung der Resistenzentwicklung im jeweiligen Einzugsbereich. Während für Meningokokken in Mitteleuropa nur wenige Penicillinresistenzen berichtet wurden, stellt sich die Resistenzsituation der Pneumokokken gegenüber Penicillin regional überaus unterschiedlich dar. In Ungarn sind mehr als 50% der bronchial gewonnenen Pneumokokken penicillinresistent, zwischen 10 und 25% der eine Pneumonie verursachenden Pneumokokken sind in Frankreich und Spanien penicillinresistent. In Deutschland und Österreich liegen die Resistenzzahlen der Pneumokokken nach wie vor sehr niedrig. Vor wenigen Jahren wurden in den Vereinigten Staaten erstmals neben penicillinresistenten auch (insbesondere gegenüber Cephalosporinen der dritten Generation) multiresistente Pneumokokken isoliert. Eine genaue Kenntnis der Resistenzsituation der einzelnen Erreger erlaubt die bestmögliche adäquate initiale Therapie.

Die Gesamtmortalität der eitrigen Meningitis liegt bei 10%. Die erregerspezifische Mortalität differiert weit: Die Haemophilus-influenzae-Typ-B-Meningitis zeigt eine Mortalität von 2–5%, die Meningokokkenmeningitis eine etwa 5%ige Mortalität; bei Auftreten einer Meningokokkensepsis steigt die Mortalität auf bis zu 20%. Eine Pneumokokkenmeningitis trägt immer noch eine Mortalität von 20–32%.

### Pathogenese

In den meisten Fällen führt eine Bakteriämie zur Invasion des subarachnoidalen Raumes. Bakterielle Replikation oder Lyse führt zur Freisetzung von Zellwandbestandteilen (z. B. Pneumokokken: Lipoteichoinsäure). Diese Zellwandbestandteile rufen die Synthese und Freisetzung von Zytokinen und anderen endogenen inflammatorischen Mediatoren (in den Liquor cerebrospinalis) hervor. Diese Mediatoren aktivieren polymorphkernige Leukozyten und führen zur Expression von Adhäsionsmolekülen an Endothelzellen und Granulozyten. Dadurch wird die transendotheliale Passage von Granulozyten in den Subarachnoidalraum einerseits sowie die Adhäsion der Granulozyten an Gefäßwände andererseits gefördert. Die eingewanderten weißen Blutkörperchen werden durch bakterielle Zerfallsprodukte oder Zytokine dazu angeregt, weitere inflammatorisch wirkende Substanzen freizusetzen, z. B. Prostaglandine, toxische Sauerstoffmetaboliten, plättchenaktivierenden Faktor (PAF), Stickstoffmonoxyd. Diese verursachen erhöhte vaskuläre Permeabilität, direkte Neuro-

**Tabelle 32.1.** Prädisponierende (erregerspezifische) Faktoren für die Entwicklung einer bakteriellen Meningitis

Prädisponierende Faktoren „Community acquired“ Meningitis	Wahrscheinliche Erreger
Paranasale Infektion (Otitis media, Sinusitis)	Pneumokokken Staphylokokken
Pneumonie	Pneumokokken Andere Streptokokken
Endokarditis	Staphylococcus aureus
Schädel-Hirn-Trauma (mit oder ohne Liquorleck)	Pneumokokken Haemophilus influenzae Gramnegative Enterobakterien
Immunsuppression	Listeria monocytogenes Gramnegative Enterobakterien
Splenektomie, Alkoholkrankheit i. v.-Drogenabhängigkeit	Pneumokokken Staphylokokken
<i>Nosokomiale Meningitis</i>	
Neurochirurgische Intervention	Gramnegative Enterobakterien Pseudomonas Staphylokokken
Implantation eines ventrikuloatrialen Shunts, einer externen Liquordrainage	Staphylococcus epidermidis Staphylococcus aureus

**Tabelle 32.2.** Altersspezifisches Erregerspektrum der bakteriellen Meningitis

Alter	Häufigste Erreger
„Community acquired“ Meningitis	
Neugeborene – 1 Monat	Gramnegative Enterobakterien, v. a. E. coli Gruppe-B-Streptokokken Listeria monocytogenes
2 Monate – 6 Jahre	Haemophilus-influenzae-Typ-B Neisseria meningitidis Streptococcus pneumoniae (v. a. in Gebieten mit hoher Durchimpfungsrate) Haemophilus-influenzae-Typ-B
6 – 18 Jahre	Neisseria meningitidis Streptococcus pneumoniae
18 – 50 Jahre	Streptococcus pneumoniae Neisseria meningitidis
> 50 Jahre	Streptococcus pneumoniae Listeria monocytogenes Gramnegative Erreger Neisseria meningitidis
Nosokomiale Meningitis (besonders nach neurochirurgischen Eingriffen bzw. längerdauernder Intensivtherapie)	
Alle Altersgruppen	Staphylococcus aureus Staphylococcus epidermidis Gramnegative Erreger

toxizität, letztlich Hirnödem, Veränderung des zerebralen Blutflusses und Steigerung des Hirndrucks.

Eine Infektion der paranasalen Sinus, insbesondere auch der Mastoidzellen, kann durch direkte Ausbreitung zu einer sog. Durchwanderungsmeningitis führen; sie birgt ein großes Risiko der Zerebritis und Abszeßbildung.

Das Erregerspektrum, in Abhängigkeit vom Lebensalter, ist in Tabelle 32.2 dargestellt.

Grundsätzlich muß im Erregerspektrum zwischen „community acquired“ und nosokomialer Infektion unterschieden werden (s. Tabelle 32.2). Die Kenntnis der Erregerwahrscheinlichkeit in Abhängigkeit vom Lebensalter wird zu einem großen Prozentsatz eine richtige empirische Therapieentscheidung in der Akutsituation erlauben. Insbesondere bei mit Antibiotika anbehandelten bakteriellen Meningitiden, bei denen ein Erregernachweis nicht mehr gelingt, ist sie essentielle Voraussetzung.

## Klinik

Leitsymptom der bakteriellen Meningitis ist die *Trias* aus *allgemeinem Krankheitsgefühl, heftigen Kopfschmerzen/Nackenschmerzen/Nackensteifigkeit und Fieber*. Häufig geht als Erstsymptom eine Infektion des oberen Respirationstraktes voraus, diese ist in vielen Fällen von Malaise, Myalgien, Arthralgien, Rückenschmerzen und allgemeinem Krankheitsgefühl begleitet. Innerhalb von Stunden bis wenigen Ta-

gen entwickelt sich dann das klinische Vollbild einer bakteriellen Meningitis mit der bekannten Konstellation von Kopfschmerzen, Photophobie, Nackensteifigkeit, üblicherweise mit hohem Fieber einhergehend. Ein weiteres wichtiges Symptom ist – bereits häufig in der Frühphase zu beobachten – eine beginnende Einschränkung der höheren und höchsten Hirnleistungen. Das weitere Fortschreiten der Erkrankung ist schwer vorhersehbar oder vorhersagbar. Bei bis zu 40 % der Patienten werden in den ersten Tagen generalisierte und/oder fokale zerebrale Krampfanfälle beobachtet. Hirnödem mit oft rascher Entwicklung eines lebensbedrohlichen Hirndrucks, Ophthalmoplegie, Hyp- bis Anakusis (10–30 %) und fokale neurologische Herdzeichen (10 %) können zu jeder Zeit, d. h. auch in der Frühphase, beobachtet werden. Eine Stauungspapille sollte immer an einen infektiösen raumfordernden Prozeß, z. B. Hydrozephalus, Abszeß, subdurales Empyem oder septische Sinusvenenthrombose, denken lassen. Die neurologische Untersuchung wird durch eine sorgfältige Hautuntersuchung auf Petechien, Purpura oder einen hämorrhagischen Ausschlag ergänzt. Mehr als zwei Drittel der Patienten mit Meningokokkenmeningitis zeigen zumindest diskrete petechiale Haut- bzw. Schleimhautveränderungen als Ausdruck der begleitenden gramnegativen Sepsis. Eine fulminant auftretende Purpura (Abb. 32.1) zeigt einen malignen Verlauf der Meningokokkenerkrankung an; in Einzelfällen kann eine Meningokokkensepsis ohne Begleitmeningitis bestehen. Eine Endotoxinämie führt zum



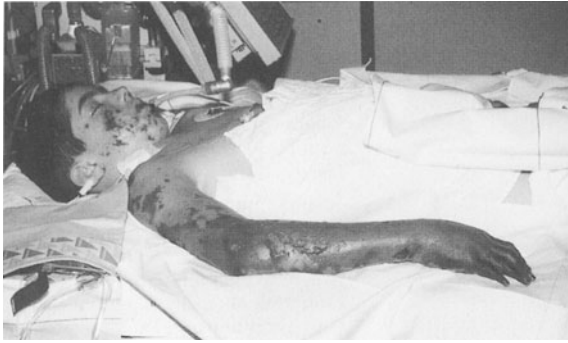

Abb. 32.1. Waterhouse-Friedrichsen-Syndrom (Nebenniereninsuffizienz durch Einblutungen) bei Meningokokkensepsis mit Purpura

#### Wichtige Differentialdiagnosen einer bakteriellen Meningitis

- Virale Meningoenzephalitis
- Spontane Subarachnoidalblutung
- Eitrige Meningitis durch freilebende Amöben
- Pilzmeningitis
- Tuberkulöse Meningitis
- Rickettsien-Meningoenzephalitis
- Hirnabszeß
- Maligne Hyperthermie (malignes Neuroleptika-syndrom)
- Zerebrale/Multiorganmalaria
- Tetanus
- Hitzschlag
- Sinusvenenthrombose

klinischen Bild eines gramnegativen Schockgeschehens mit disseminierter intravasaler Koagulopathie. Eine Begleitmyokarditis kompliziert den Verlauf.

Die Nackensteifigkeit kann beim komatösen Patienten verlorengehen, bei Vorliegen eines Meningismus sind typische Dehnungszeichen (Lasègue, Kernig, Brudzinski) positiv. Das Lasègue-Zeichen wird durch passives Beugen des gestreckten Beines im Hüftgelenk (Anheben des Beines beim auf dem Rücken liegenden Patienten) ausgelöst, und deutet – falls beidseitig positiv – auf eine meningeale Reizung hin. Die Antwort beim Lasègue-Zeichen sind radikulär ausstrahlende Schmerzen. Das Kernig-Zeichen wird wie das Lasègue-Zeichen ausgelöst, als Antwort ist jedoch eine Beugung im Kniegelenk zu beobachten, und deutet ebenfalls auf eine meningeale Reizung hin. Das Brudzinski-Zeichen wird durch passive Beugung des Kopfes ausgelöst, und als Antwort ist eine Beugung in den Kniegelenken zu beobachten.

#### Diagnostik

Die typische klinische Symptomatik einer bakteriellen Meningitis führt in den meisten Fällen direkt zur Verdachtsdiagnose. Die wichtigsten Differential-

diagnosen sind in der oben stehenden Übersicht aufgeführt.

Das entscheidende diagnostische Kriterium ist die *Liquoruntersuchung*. Bei einer neurologischen Herdsymptomatik, beim klinischen Verdacht eines erhöhten intrakraniellen Druckes, i.e. Bewußtseinstörung, Dekortikations- oder Dezerebrationszeichen, Zustand nach generalisiertem tonisch-klonischem Krampfanfall etc., muß vor der Durchführung der Lumbalpunktion eine zerebrale Computertomographie durchgeführt werden. Grundsätzlich ist zur Sicherung der Diagnose eine Lumbalpunktion anzustreben (vgl. S. 735).

#### Liquor cerebrospinalis

Tabelle 32.3 zeigt den typischen Liquor-cerebrospinalis-Befund bei bakterieller/eitriger Meningitis im zeitlichen Verlauf (vgl. auch S. 162 ff.).

Die Untersuchung des Liquors auf Zellzahl, Zellart, Glukose und Eiweiß muß unbedingt durch die am Bett stattfindende Gramfärbung eines Liquorausstriches und das sofortige Anlegen einer Liquorkultur ergänzt werden. Der Liquor ist bei bakterieller Meningitis typischerweise trüb bis eitrig. In den allerersten Stunden kann er noch wasserklar sein, in der Resorptionsphase wird er wiederum klar werden.

Tabelle 32.3. Befundkonstellation im Liquor cerebrospinalis bei bakterieller Meningitis im zeitlichen Verlauf

Liquor	Stunden nach ZNS-Invasion	Tage nach ZNS-Invasion	Resorptionsphase
Druck	↑	↑	
Farbe	Klar	Trüb	Klar
Zellzahl	Geringe Pleozytose	Massive Pleozytose	Abnehmende Pleozytose
Zellart	Gemischtes Zellbild	Granulozyten	Lymphozyten, Monozyten
Gramfärbung	Im Status bacillosus +++	+	Neg.
Kultur	+++	++	Neg.
Glukose	↓↓↓	↓↓	
Eiweiß	↑	↑↑↑	↑



### Zerebrale Computertomographie (CT) und Magnetresonanztomographie (MRT)

Eine deutliche Anspeicherung der Meningen nach Kontrastmittelgabe bestätigt die klinische Verdachtsdiagnose einer akuten Meningitis (Abb. 32.2). Zirka 15% der Patienten zeigen zerebrovaskuläre (ischämische) Läsionen (Abb. 32.3), ein ähnlich großer Prozentsatz ein diffuses Hirnödem. Ein Hydrozephalus (evtl. Pyozephalus [Abb. 32.4]) wird in etwa 10–12% der Fälle beobachtet. In seltenen Fällen (2–3%) zeigen sich intrakranielle Blutungen als möglicher Ausdruck einer durch eine septische Sinusvenenthrombose bedingten venösen Stauungsblutung. Bei einem Liquorleck kann sich intrakraniell freie Luft finden. Ein Hirnabszeß, ein subdurales Empyem, parameningeale entzündliche Herde, z. B. Sinusitis, Mastoiditis etc., können frühzeitig durch die CT und MRT erfaßt werden.

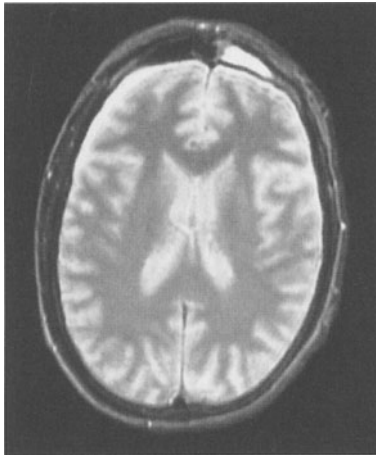


Abb. 32.2. Kraiales MRT (T2-Wichtung): meningeales Enhancement bei Pneumokokkenmeningitis

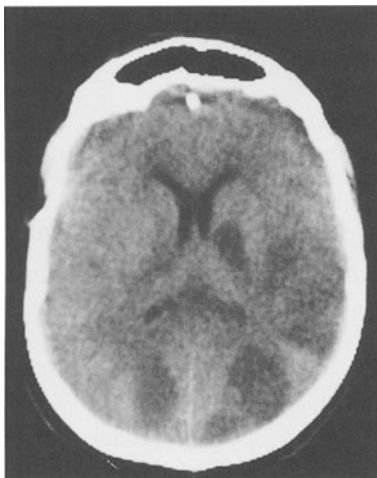


Abb. 32.3. CT: Pneumokokkenmeningitis: multiple Hirninfarkte bei Begleitvaskulitis

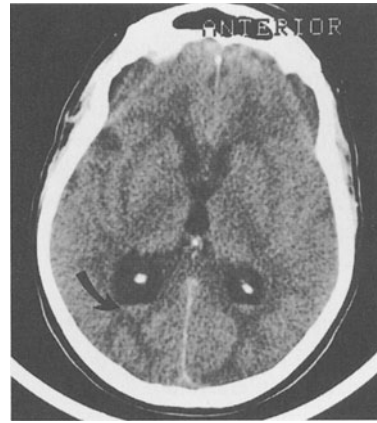

Abb. 32.4. CT: Pyozephalus (Pfeil) und beginnender Hydrozephalus bei Pneumokokkenmeningitis

### Allgemeine Laborwerte

In den meisten Fällen findet sich bei der bakteriellen Meningitis eine deutliche *Leukozytose mit Linksverschiebung* im Differentialblutbild. *BSG* und *C-reaktives Protein* sind deutlich erhöht. Bei bereits fortgeschrittener Allgemeinerkrankung, insbesondere bei beginnendem oder bereits manifest gewordenem Sepsissyndrom, finden sich die typischen Laborparameter mit Zeichen eines Multiorganversagens (Harnstoff, Kreatinin, Leberfunktionswerte deutlich erhöht); in dieser Phase kann sich eine Leukopenie entwickeln, es kommt zu Gerinnungsstörungen mit Thrombopenie und Absinken der plasmatischen Gerinnungsparameter (z. B. INR). In der Initialphase ist *Fibrinogen* im Sinne eines Akutphasenproteins erhöht, bei Fortschreiten des Sepsisgeschehens wird eine Hypofibrinogenämie gefunden (s. S. 1300).

### Transkranielle Dopplersonographie

Insbesondere bei einer Pneumokokkenmeningitis, häufig aber auch bei bakteriellen Meningitiden anderer Genese, findet sich eine Flußgeschwindigkeitserhöhung als Ausdruck einer Vaskulitis bzw. eines Vasospasmus. Der zeitliche Verlauf der transkraniell dopplersonographisch erhobenen Flußgeschwindigkeit entspricht dem bei der spontanen Subarachnoidalblutung gefundenen: Typischerweise steigt an Tag 4–5 die Flußgeschwindigkeit um mehr als das Doppelte an und sinkt zwischen Tag 10 und 15 auf Normalwerte ab. Angiographisch können sich Zeichen einer Vaskulitis zeigen, in sehr seltenen Fällen eine septische Sinusvenenthrombose.

### Weitere Diagnostik

Elektrophysiologische Untersuchungen wie EEG und evozierte Potentiale (SEP, AEP) sind entsprechend dem klinischen Verlauf unterschiedlich pathologisch; sie haben v. a. bei perakutem sehr schwerem

Verlauf prognostischen Wert. Eine radiologische Untersuchung der Nasennebenhöhlen, der Lungen, eine Hals-Nasen-Ohren-fachärztliche Untersuchung, ein Echokardiogramm und eine kardiologische Untersuchung (zum sicheren Ausschluß einer Endokarditis mit septischer Embolisierung) komplettieren die möglichst frühzeitige apparative Abklärung bei einem Patienten mit bakterieller Meningitis.

## Komplikationen

### Zentralnervöse Komplikationen

Die Prognose einer bakteriellen Meningitis wird hauptsächlich durch das Auftreten von Komplikationen bestimmt. Hierzu zählen arterielle und/oder venöse *Ischämien*, diffuses *Hirnödem* bis zur nicht beherrschbaren Hirndruckerhöhung, *Hydrozephalus*, *Hirnabszeß*, *Subduralempyem* und bei Kleinkindern *subdurale Ergüsse*. In seltenen Fällen können ein Diabetes insipidus oder das Syndrom der inappropriaten Sekretion von antidiuretischem Hormon (SIADH) beobachtet werden.

Bei bis zu 40 % der Patienten komplizieren generalisierte und/oder fokale *zerebrale Krampfanfälle* den Verlauf, bei bis zu 30 % (in Abhängigkeit vom Erreger) werden *Hörstörungen* beobachtet.

### Systemische Komplikationen

In Abhängigkeit vom Erreger können systemische Komplikationen verlaufsbestimmend sein: Hierzu zählen die *Sepsis* bis hin zum septischen Schock mit Multiorganversagen, die *disseminierte intravasale Koagulopathie*, das *ARDS*, *Rhabdomyolyse*, *septische Arthritiden* und *Myo- oder Pankarditis*.

### Durch Intensivtherapie hervorgerufene Komplikationen

Die Hälfte der Patienten mit einer bakteriellen Meningitis benötigen intensivmedizinisches Management, inklusive hirndrucksenkender Maßnahmen,

künstlicher Beatmung und evtl. Hämofiltration. Jede intensivmedizinische Therapie birgt die Gefahr von Komplikationen: Nosokomiale Infektionen (v.a. Pneumonie), Sepsis mit multiresistenten Erregern, tiefe Beinvenenthrombosen, Lungenembolien, pharmakogene Entzugssymptomatik, Nebenwirkungen und Interaktionen von Medikamenten sowie allergische Reaktionen sind zu bedenken.

## Therapie

### Antimikrobielle Chemotherapie

Die antibiotische Therapie der bakteriellen Meningitis wird von den epidemiologischen Gegebenheiten, insbesondere dem Alter des Patienten, der regionalen Resistenzsituation der jeweiligen Erreger und von evtl. zugrundeliegenden Grunderkrankungen (Pneumonie, paranasale Infektionen, Otitis, Mastoiditis, Zustand nach neurochirurgischer Intervention, Zustand nach Schädel-Hirn-Trauma mit oder ohne Rhinoliqorrhoe, Zustand nach Lumbalpunktion etc.) bestimmt. Es ist insbesondere das vermutete pathogene Agens, das die Frühentscheidung über das empirisch zu verabreichende Antibiotikum beeinflusst.

Tabelle 32.4 zeigt die wahrscheinlichsten Erreger in den entsprechenden Altersgruppen und gibt das antibiotische Regime, das sofort nach der Diagnose einer eitrigen Meningitis verabreicht werden soll, an. Natürlich muß nach Vorliegen des Ergebnisses der Gramfärbung des Liquors, der Kulturergebnisse (Liquor, Blut, Rachenspülflüssigkeit) und v.a. des Antibiotogramms eine Adjustierung des antibiotischen Regimes vorgenommen werden. In weiten Teilen Mitteleuropas kann nach wie vor der „durchschnittliche“ erwachsene Patient mit einer eitrigen Meningitis mit Penicillin G behandelt werden. In Teilen Ostmitteleuropas, aber auch Westeuropas (Frankreich, Spanien), insbesondere aber in den USA und in tropischen Ländern gibt es zunehmend penicillinresistente Pneumokokkeninfektionen. Diese Berichte

**Tabelle 32.4.** Empirische Therapie der akuten bakteriellen Meningitis

Alter des Patienten, epidemiologische Besonderheiten	Therapie der 1. Wahl	Alternativtherapie
0–6 Jahre	Ampicillin + Cephalosporin der 3. Generation	Ampicillin + Aminoglykosid
6–24 Jahre	Penicillin G oder Ampicillin	Cephalosporin der 3. Generation
18–50 Jahre	Penicillin G oder Ampicillin	Cephalosporin der 3. Generation
> 50 Jahre	Ampicillin + Cephalosporin der 3. Generation	Chloramphenicol
Anbehandelte Meningitis	Cephalosporin der 3. Generation	Chloramphenicol
Nosokomiale Meningitis nach neurochirurgischen Eingriffen	Cephalosporin der 3. Generation + Oxacillin + evtl. Aminoglykosid, Vancomycin	Vancomycin Rifampicin + Ciprofloxacin Chloramphenicol

stützen sich überwiegend auf Befunde, die bei Patienten mit Pneumokokkenpneumonien erhoben wurden. Wenig ist bekannt über die Resistenzsituation von Pneumokokken, die aus dem Liquor cerebrospinalis kultiviert und untersucht wurden. Cephalosporine der 3. Generation sind wirksame Alternativen bei Meningokokken- und Pneumokokkenverdacht. An der Ostküste der USA gibt es seit einigen Jahren allerdings auch gegen Cephalosporine der 3. Generation resistente Pneumokokken. Cephalosporine der 3. Generation sind gegen *Listeria monocytogenes* *völlig unwirksam*. Im höheren Lebensalter, bei immunkompromittierender Grunderkrankung, bei typischem klinischem Befund (insbesondere klinischen Zeichen einer Rhombenzephalitis), bei Patienten also, bei denen eine Listerienmeningitis vermutet werden kann, sollten unter keinen Umständen Cephalosporine der 3. Generation als Monotherapie verabreicht werden. Hier bietet sich die Kombination mit Ampicillin an.

Etwa 7% der Patienten mit Allergien gegen Penicillin weisen eine Kreuzallergie gegen Cephalosporine der 3. Generation auf. Im Falle einer Allergie bzw. von Resistenzen sind moderne Peneme therapeutische Alternativen. Imipenem allerdings ist bei bakterieller Meningitis aufgrund seines relativ hohen Nebenwirkungspotentials (bis zu 30% zerebrale Krampfanfälle) nur als letzte Reserve (evtl. bei analgosedierten Patienten) angezeigt. Andere moderne Peneme (z.B. Meropenem) sind vom Nebenwirkungsprofil günstiger einzustufen, in der Wirksamkeit dem Imipenem gleichwertig.

In den seltenen Fällen einer gramnegativen bakteriellen Meningitis reduzieren Cephalosporine der 3. Generation die Sterblichkeitsrate auf 5–20%. Patienten mit Staphylokokkenmeningitis bzw. -ventrikulitis – typischerweise nach Trauma oder neuro-

chirurgischer Intervention – müssen mit hohen Dosen von Oxacillin behandelt werden. Bei Penicillinallergie oder im Fall einer Infektion mit methicillinresistenten Staphylokokken wird mit Rifampicin oder Vancomycin behandelt, wobei Vancomycin bei liegender Überlaufdrainage auch intraventrikulär gegeben werden kann. Eine Ventrikulitis bei Überlaufdrain bzw. bei ventrikuloatrialem oder ventrikuloperitonealem Shunt macht die schnellstmögliche Entfernung des Plastikkatheters notwendig; gleichzeitig empfiehlt es sich, Rifampicin, aufgrund seiner sehr guten Liquorgängigkeit, zuzufügen.

Die Dauer der antibiotischen Therapie beruht nach wie vor auf empirischen Daten. Haemophilus-Typ-B- und Streptococcus-pneumoniae-Meningitiden werden 10–14 Tage behandelt, gramnegative bakterielle Meningitiden erfordern eine antibiotische Therapie von 3 Wochen. Die Meningokokkenmeningitis wird 7–10 Tage behandelt, neueste Ergebnisse weisen auf die ausreichende Effizienz auch kürzerer Therapiestrategien (5 Tage) hin.

Tabelle 32.5 zeigt die Dosierung der einzelnen, für die Meningitistherapie relevanten Antibiotika beim erwachsenen Patienten.

#### Adjuvante Therapie

Trotz Einführung neuer Antibiotika mit völlig unterschiedlicher chemischer Struktur hat sich die Letalität und Langzeitprognose bei Patienten mit bakterieller Meningitis während der letzten 30 Jahre nicht entscheidend verbessert. Innovative Ansätze im Management der bakteriellen Meningitis sind notwendig. Erhöhter Hirndruck, bedingt einerseits durch Hydrozephalus, andererseits durch diffuses Hirn-ödem sowie zerebrovaskuläre Komplikationen (Vaskulitis-Ischämie, Sinusvenenthrombosen) sind die Hauptursache für die unverändert hohe Morbidität

**Tabelle 32.5.** Dosierung, Verabreichung und Liquorgängigkeit der bei bakterieller Meningitis verwendeten Antibiotika

Antibiotikum	Tagesdosierung	Verabreichung	Liquorgängigkeit Liquor/Serum [%]
Penicillin G	4mal 10 Mio E	i. v.	5
Ampicillin	4mal 2 g	i. v.	5–10
Bei Listerienmeningitis	4 × 4 g	i. v.	
Cefotaxim	3mal 2 g	i. v.	bis 16
Ceftriaxon	1mal 2 g	i. v.	4–9
Chloramphenicol	3mal 1 g (maximale Gesamtdosis 25 g!)	i. v.	40–90
Oxacillin	3mal 4 g	i. v.	
Rifampicin	2mal 600 mg	in infusionem	
Vancomycin	4mal 500 mg	i. v.	10–30
In Ausnahmefällen: Vancomycin (bei liegendem Überlaufdrain)	10 mg	Intraventrikulär	



und Mortalität. Bei *Kindern*, die an einer Haemophilus-influenzae-Typ-B-Meningitis erkrankten, konnte die Verabreichung von Dexamethason eine Reduktion der neurologischen Langzeitschäden, insbesondere der Hörschäden, erreichen. Analoge Ergebnisse bei Erwachsenen stehen noch aus. In Tierversuchen konnte gezeigt werden, daß die Triggerung der Zytokinkaskade bis hin zur Bildung von Adhäsionsmolekülen sowohl für die Entwicklung eines Hirnödems als auch die vaskulitischen Veränderungen bei Pneumokokkeninfektion eine entscheidende Rolle spielt. Tumornekrosefaktor-Antagonisten, monoklonale Antikörper gegen Zytokine, Leukozyten oder endotheliale Rezeptorliganden scheinen vielversprechende adjuvante therapeutische Strategien zu sein. Spezifische monoklonale Antikörper (z.B. gegen Meningokokken) fördern die Opsonisierung und Phagozytose in vitro und schützen im Tierversuch vor einer Infektion, wenn sie prophylaktisch angewandt werden. Allerdings durchdringen monoklonale Antikörper (IgG) die Blut-Hirn-Schranke nur in einem sehr geringen Ausmaß, so daß sie beim Menschen noch nicht zur Anwendung kommen können. Aggressives intensivneurologisches Management eines erhöhten Hirndrucks, inklusive invasivem Hirndruckmonitoring, frühzeitige Analgesierung und Sedierung sowie vorsichtige Hyperventilation (pa CO<sub>2</sub> zwischen 32 und 35 mmHg) und der Einsatz von osmotisch wirksamen Substanzen (unter regelmäßiger Serumosmolaritätskontrolle) helfen möglicherweise, die kritischen Phasen des erhöhten Hirndrucks zu reduzieren. Ein beträchtlicher Teil der Morbidität und Mortalität bei Patienten mit bakterieller Meningitis, insbesondere bei Pneumokokkenmeningitis, wird durch vaskulitische, ischämische Prozesse oder, in seltenen Fällen, durch Sinusvenenthrombosen bedingt. Bei letzteren ist der Einsatz von pTT-wirksamer Heparinisierung gerechtfertigt, allerneueste Erkenntnisse über die immunologische Rolle von Heparin (z.B. Einfluß auf Adhäsionsmoleküle, Adhäsine) lassen den seit vielen Jahren diskutierten Einsatz von Heparin – zumindest bei Pneumokokkenmeningitis – als mögliche sinnvolle adjuvante Therapiestrategie erscheinen. Bei frühzeitigem Einsatz von Analgosedierung erübrigt sich meistens die Frage nach der Applikation einer Antikonvulsivaprophylaxe bzw. -therapie. Da zerebrale Krampfanfälle prognostisch ungünstig sind, sollten durch entsprechend intensivneurologische Maßnahmen schon im Vorfeld die zur Krampfneigung führenden pathophysiologischen Mechanismen beeinflußt werden. Eine generelle Empfehlung einer antikonvulsiven Therapie, z. B. mit Diphenylhydantoin, ist nicht gerechtfertigt.

■ **Monitoring.** Ein wesentlicher Teil der adjuvanten therapeutischen Strategien ist das engmaschige in-

tensivneurologische Monitoring: In Einzelfällen kann ein invasives Hirndruckmonitoring und damit ein zerebrales Perfusionsmonitoring notwendig sein. Ein Monitoring mittels TCD ist aufgrund der Tatsache, daß bei mehr als zwei Dritteln der Patienten mit Pneumokokkenmeningitis die Flußgeschwindigkeit intrakraniell im Krankheitsverlauf signifikant ansteigt, und der Beobachtung, daß in einer prospektiven angiographiegestützten Untersuchung ein hoher Prozentsatz von Meningitispatienten vaskulitische Gefäßveränderungen zeigte, notwendig. Kardiorespiratorisches Monitoring, Kontrolle der Körpertemperatur – auch durch mechanische Maßnahmen – sowie adäquate Ernährung ergänzen das Spektrum der adjuvanten Therapie bzw. des adjuvanten Managements eines Patienten mit bakterieller Meningitis.

### Therapie der Komplikationen

Eine septische Sinusvenenthrombose wird PTT-gesteuert – wenngleich prospektive Studienergebnisse fehlen – heparinisiert. Wenn die TCD eine drohende Ischämie anzeigt, sind eine Verbesserung der Herz-Kreislauf-Situation, die Anhebung des mittleren arteriellen Drucks (Flüssigkeit, Katecholamine) und eine vorsichtige Heparinisierung einzuleiten. Bei computertomographisch nachgewiesenem diffusem Hirnödem erleichtert ein invasives Hirndruckmonitoring das intensivmedizinische Management, insbesondere die bessere Sicherstellung eines ausreichenden Perfusionsdruckes. Ein Hydrozephalus erfordert die Anlage einer Überlaufdrainage. Ein subdurales Empyem wird neurochirurgisch entleert, häufig ist – bei Septenbildung – die Kraniotomie einer Bohrlochtrepanation überlegen. Die Therapie von Hirnabszessen wird unter 32.2 besprochen. Das therapeutische Management von systemischen Komplikationen, insbesondere eines septischen Schocks mit Multiorganversagen, aber auch das Management von Komplikationen der Intensivtherapie sind aus entsprechenden intensivmedizinischen Publikationen zu entnehmen.

### Prognose

Ein ungünstiger Verlauf kann bei Vorliegen folgender Parameter vorhergesagt werden:

- sog. Status bacillosus (i.e. hohe Bakteriendichte im Liquor bei niedriger Zellzahl),
- Alter > 50 Jahre,
- langes Zeitintervall zwischen Beginn der neurologischen Symptome und Initiierung der antibiotischen Therapie,
- zugrundeliegende Begleiterkrankungen, z. B. Splenektomie, Endokarditis, immunsuppressive Situationen,

- pathogenes Agens (z. B. gramnegative Bakterien, Staphylokokken, Pneumokokken),
- Vorliegen eines Sepsissyndroms bzw. eines septischen Schocks mit Multiorganbeteiligung.

## Prophylaxe

### Chemoprophylaxe

Eine Chemoprophylaxe wird für alle Menschen, die in engem Kontakt mit einem Patienten mit *Haemophilus-influenzae-Typ-B* oder *Meningokokkenmeningitis* in den Tagen vor Beginn der Erkrankung gestanden haben, empfohlen. Enger Kontakt bedeutet für Familienmitglieder mindestens 4 h/Tag Aufenthalt im gleichen Raum, für medizinisches Personal bzw. Pflegepersonal direkter Kontakt mit Sputum oder Speichel, bevor die erste Antibiotikadosis verabreicht wurde.

Folgende Empfehlungen sind sinnvoll:

- Meningokokkenmeningitis: 2mal 600 mg Rifampicin p. o. über 2 Tage,
- Haemophilus-influenzae-Typ-B-Meningitis: 600 mg Rifampicin p. o. über 4 Tage; 2mal 500 mg Ciproxin p. o. über 2–3 Tage.

Die Meningokokkenmeningitis ist in Deutschland und Österreich *meldepflichtig*.

### Immunprophylaxe

■ **Haemophilus-influenzae-Typ-B.** Seit Anfang der 90er Jahre gibt es einen überaus wirksamen konjugierten Impfstoff gegen *Haemophilus-influenzae-Typ-B*; die Impfung wird ab dem 3. Lebensmonat empfohlen.

■ **Pneumokokken.** Für Hochrisikopatienten wird die aktive Immunisierung mit dem 23-valenten Pneumokokkenimpfstoff empfohlen. Dies gilt für *alte/ältere Menschen* und bei Vorliegen einer *eingeschränkten Milzfunktion*: Zustand nach Splenektomie, angeborene Asplenie, funktionelle Hypo- oder Asplenie (z. B. Sichelzellanämie, Thalassämie). Die Effizienz dieses 23-valenten Pneumokokkenimpfstoffes zur Verhinderung der *Pneumokokkenmeningitis* wurde allerdings nie unter Beweis gestellt. Die Dosis des Impfstoffes beträgt 0,5 ml i. m. und wird üblicherweise gut toleriert. Boosterinjektionen sollen alle 5 Jahre gegeben werden.

■ **Meningokokken.** Ein Meningokokkenimpfstoff (gegen Serumgruppen A, C, Y und W 135) wird gegenwärtig für *Hochrisikopatienten* empfohlen, insbesondere bei bestimmten Komplementdefizienzen, Zustand nach Splenektomie, v. a. auch für Reisende in Gegenden des sog. *Meningokokkengürtels* (hyperen-

demische bzw. epidemische Meningokokkensituation in der Sahelzone, Nordindien, Nepal etc.). Es muß betont werden, daß gegen die Serumgruppe B (etwa 70% aller in Mitteleuropa beobachteten Meningokokkenerkrankungen sind durch Vertreter dieser Serumgruppe verursacht) kein Impfstoff existiert.

### Durch freilebende Amoeben verursachte eitrige Meningitis

Die Genera *Naegleria* und *Acanthamoeba* sind die wichtigsten Protozoen, die eine primäre Amöbenmeningoenzephalitis beim Menschen verursachen. Der klinische Verlauf entspricht dem einer schwersten eitrigen Hirnhautentzündung und ist differentialdiagnostisch von einer bakteriellen Meningitis oft schwierig abzugrenzen. Die Behandlung erfolgt mit Metronidazol.

## 32.1.2 ZNS-Listeriose

Im Neugeborenenalter, beim immunsupprimierten/kompromittierten Erwachsenen, aber auch gelegentlich beim sonst gesunden Menschen kann *Listeria* monozytogenes eine Meningitis, Meningoenzephalitis, Rhombenzephalitis (Abb. 32.5) sowie eine Zerebritis verursachen. Die grampositiven Stäbchen sind gelegentlich schwer in der Gramfärbung zu sehen und können grampositiven Kokken (insbesondere Streptokokken der Gruppe B) ähneln.

Der klinische Verlauf ist überaus variabel, von einer geringen meningitischen Erkrankung bis hin zur fulminanten Rhombenzephalitis und Zerebritis. Auffällig ist der *sehr variable Liquorbefund*: Neben einer

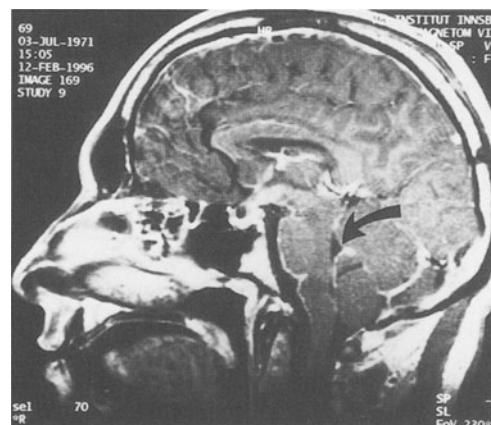


Abb. 32.5. MRT: Listerienmeningitis mit Rhombenzephalitis (Pfeil)

reinen granulozytären Pleozytose (bis mehr als 10000 Zellen/mm<sup>3</sup>) kann auch eine fast ausschließlich mononukleäre Pleozytose bestehen. Das Eiweiß ist üblicherweise mäßig bis deutlich erhöht, die Glukosewerte sind oft gering erniedrigt. Bei Patienten mit Zerebritis und v. a. Hirnstamminfektion ist nicht selten die Liquorkultur negativ, die *Blutkultur* allerdings positiv für *Listeria monocytogenes*.

Da Listerien auch beim nicht immunkompromitierten Menschen zu einer Meningitis führen können, sollte insbesondere beim älteren Menschen dieser Erreger in die differentialdiagnostischen Überlegungen grundsätzlich miteinbezogen werden. Dies ist insbesondere wichtig in Hinblick auf die empirische antibiotische Initialtherapie, da *Listeria monocytogenes* ausgezeichnet empfindlich gegenüber Ampicillin (z. B. 4mal 4 g) ist, jedoch überhaupt nicht empfindlich gegenüber Cephalosporinen der dritten Generation. Die Dauer der Therapie einer ZNS-Listeriose hängt von der klinischen Manifestation ab; eine Meningitis wird mindestens 2 Wochen, eine Zerebritis bzw. beginnende Hirnabszeßbildung bis zu 6 Wochen therapiert.

Bei immunsupprimierten Patienten kann eine Sepsis (mit der typischen klinischen Symptomatik wie bei einer „gramnegativen Sepsis“) bestehen. Nicht selten resultiert eine Bakteriämie in eine metastatische Aussaat der Listerien in Endokard, Meningen und/oder Gehirn.

Die *Mortalitätsrate* einer ZNS-Listeriose beim Immunsupprimierten beträgt *mehr als 33%*. Beim immunkompetenten Patienten beträgt die Mortalität *weniger als 10%*.

Beim erwachsenen immunkompetenten Menschen ist *Listeria monocytogenes* das vierthäufigste bakterielle Agens einer „community acquired“ bakteriellen Meningitis. Die ZNS-Listeriose wird, gelegentlich auch endemisch in Mitteleuropa auftretend, nach Genuß von roher Milch oder rohen Milchprodukten (z. B. Käse) beobachtet. Die Anamnese ist bei klinischem Verdacht auf eine ZNS-Listeriose in diese Richtung auszuweiten und unterstreicht die Diagnose.

### 32.1.3

#### Andere akute bakterielle Meningitiden

##### Rickettsiosen

Infektionen mit Rickettsien species (spp.) können als Teilsymptom das klinische Bild einer akuten purulenten Meningitis/Meningovaskulitis zeigen. Eine entsprechende Reiseanamnese, Arthropodenexposition und zusätzliche klinische Hinweise (insbesondere Hauterscheinungen) werden diagnosewei-

send sein. Frühestmögliche klinische Diagnose und appropriate Therapie (Chloramphenicol 50 mg/kg KG/Tag oder Tetrazyklin 25–50 mg/kg KG/Tag) senken die sonst hohe Mortalität.

##### Borreliose

Eine *Borrelia-burgdorferi*-Infektion kann, vorwiegend bei Kindern, als subakute bis akute Meningitis (üblicherweise jedoch lymphomonozytäre Pleozytose) oligosymptomatisch verlaufen und in Einzelfällen differentialdiagnostisch gegenüber anderen Meningitiden schwierig abzugrenzen sein. Cephalosporine der 3. Generation (Ceftriaxone) sind die adäquate Therapie.

##### Syphilitische Meningovaskulitis

*Treponema pallidum* verursacht im zweiten Infektionsstadium eine Meningovaskulitis; der klinische Verlauf kann in Ausnahmefällen ähnlich dem einer bakteriellen Meningitis sein. Die appropriate Therapie erfolgt mit Penicillin G i. v.

##### Neurobrucellose

Eine Neurobrucellose (*Brucella* spp.) verläuft üblicherweise subakut bis chronisch, die klinische Symptomatik einer Meningitis kann in seltenen Fällen im Vordergrund stehen. Tetrazykline und Streptomycin werden – mindestens über 4 Wochen – bei den meisten Patienten die Symptomatik zum Abklingen bringen.

##### Andere Bakterienspezies

Grundsätzlich kann jedes Bakterium eine Meningitis verursachen. Es gibt Berichte über Meningitiden bei Salmonellose, bei *Yersinia-pestis*-, *Francisella-tularenensis*- und *Leptospira*-spp.-Infektion. Eine Legionellose kann in seltenen Fällen eine postinfektiöse Zerebellitis bzw. Hirnstammzerebellitis verursachen.

Intrazellulär gelegene Mykoplasmen (*Mycoplasma pneumoniae*) können in seltenen Fällen Ursache einer direkten Meningoenzephalitis bzw. postinfektiösen Enzephalomyelitis sein.



### 32.1.4

## Virale Meningitis

### Häufigkeit und Vorkommen

Die Inzidenz beträgt 10–12/100 000 Personen/Jahr. Eine Erregersicherung ist bei bis zu 45% möglich. Die Abgrenzung zur Enzephalitis ist häufig unscharf.

Die altersspezifische Inzidenz variiert sehr weit, bei Kindern unter 1 Jahr werden Zahlen von 219 Fällen pro 100 000/Jahr berichtet, bei Kindern zwischen 1 und 4 Jahren bis zu 19/100 000/Jahr. Auch regional und geographisch gibt es deutliche Unterschiede. *Enteroviren* und *Arboviren* sind in den wärmeren Jahreszeiten deutlich häufiger zu beobachten.

### Pathogenese

Die wichtigsten Erreger einer viralen Meningitis sind in Tabelle 32.6 aufgelistet. Der Infektionsweg ist je nach Erreger unterschiedlich: Fäkoorale Infektionen (*Enteroviren*), Übertragung durch Vektoren (z.B. *Arboviren*), Tröpfcheninfektion (z.B. *Mumpsvirus*, *Herpesviren*), Kontakt mit Nagetierexkrementen (*lymphozytäres choriomeningitisches Virus*), Sexualkontakt (*Herpesviren*, *humanes Immundefizienzvirus*), Infektion mittels Blutprodukten (*humanes Immundefizienzvirus*) sind als wichtigste zu nennen.

### Klinik

Eine virale Meningitis – in Abgrenzung zur Enzephalitis bzw. Meningoenzephalitis – ist charakterisiert

durch Kopfschmerzen, Fieber und leichten/milden Meningismus. Nausea, Übelkeit und Erbrechen können initial begleitend vorhanden sein. Eine Enzephalitis kann klinisch durch fokale Symptome (insbesondere neuropsychologische Funktionsstörung) sowie mittels pathologischem EEG diagnostiziert werden.

Meningitiden durch *Arboviren* haben häufig einen biphasischen Verlauf: 5–12 Tage nach einem Arthropodenstich kommt es zur virämischen Phase (Fieber, Gliederschmerzen – „Sommergrippe“), nach einer einige Tage dauernden symptomfreien Phase entwickeln sich die klinischen Symptome einer Meningitis (oder Meningoenzephalitis).

Begleitsymptome wie Parotisschwellung (*Mumpsvirus*), Diarrhöen (evtl. *Enteroviren*) oder Exanthem (*humanes Herpesvirus 6* – *Roseola infantum*; *Herpes zoster* etc.) und die Mitbeteiligung anderer Organe (*Lymphknoten*, *Leber* – z.B. *Zytomegalievirus*, *Epstein-Barr-Virus*) sind wesentlich für eine gezielte Erregerdiagnostik.

Die folgende Übersicht (s. S. 680) zeigt die wichtigsten Differentialdiagnosen einer akuten viralen Meningitis.

### Diagnostik

Das entscheidende diagnostische Kriterium (neben Epidemiologie, Anamnese und Klinik) ist die Lumbalpunktion.

Typischerweise findet sich ein klarer Liquor mit lymphozytärer Pleozytose (bis max. 1000 Zellen/mm<sup>3</sup>), mäßiggradig erhöhtem Eiweiß sowie normalem Zucker und Laktat. In der Initialphase kann die Pleozytose eine gemischtzellige sein. Elektrophysiologische Methoden sind bei der viralen Meningitis unergiebig, Neuroimagingmethoden

Tabelle 32.6. Wichtige virale Meningitiserreger

Virales Pathogen	Geschätzter Anteil an viralen Meningitiden	Bevorzugtes Alter
Enteroviren	60–80%	Säuglings- und Kleinkindalter
Arboviren	5–10%	Eher im jüngeren Lebensalter als Meningitis, im höheren Lebensalter Enzephalitis
Mumpsvirus	10–20%	Kindergarten- und Schulalter
Lymphozytäres choriomeningitisches Virus	Sehr selten	(Laborarbeiter)
Herpesviren	0,5–3%	–
Herpes-simplex-Virus Typ 2		–
Varicella-zoster-Virus		–
Zytomegalievirus		–
Epstein-Barr-Virus		–
Humanes Herpesvirus 6		–
Humanes Herpesvirus 7		–
Humanes Immundefizienzvirus	<1%	–

## Differentialdiagnosen der akuten viralen Meningitis

**Infektiöse Ätiologien**

- Meningeale Reizung bei systemischem Virusinfekt
- Frühstadium einer bakteriellen Meningitis
- Anbehandelte bakterielle Meningitis
- Atypische bakterielle Meningitis (Salmonellen, Nocardien, Mykobakterien)
- Spirochäten
- Rickettsien
- Parasiten
  - Neurozystizerkose
  - Angiostrongylus
  - Strongyloides-stercoralis-Hyperinfektionssyndrom
  - Gnathostoma spinigerum
  - Toxocara canis
  - Toxoplasma gondii
  - Freilebende Amöben
- Parameningeale septische Infektionsherde
- Para-/postinfektiöse Syndrome
- Postvaksinale Syndrome

**Nichtinfektiöse Ätiologien**

- Intrakranielle Tumoren und Zysten
- Kraniopharyngeom
- Dermoid-/Epidermoidzysten
- Teratom
- Medikamente
  - Nichtsteroidale Antirheumatika/Antiphlogistika
  - Azathioprin
  - Cytosine, Arabinoside
  - Phenazopyridine
  - Immunglobuline (hohe Dosen)
- Systemische Erkrankungen
  - Systemischer Lupus erythematodes
  - Sjögren-Syndrom
  - Behçet-Syndrom
  - Vogt-Koyanagi-Harada-Syndrom
- Interventionsbezogene Ursachen
  - Nach neurochirurgischer Intervention
  - Spinalanästhesie
  - Intrathekale Injektion (v.a. Kontrastmittel, Antibiotika, Isotopen)
  - Chymopapain
- Andere
  - Anfälle
  - Migräne mit Pleozytose
  - Mollaret-Meningitis

zeigen keine richtungsweisenden pathologischen Veränderungen.

**Therapie**

Eine symptomatische Therapie mit Antipyretika und Analgetika sowie initialer Bettruhe ist zu empfehlen. Bei immundefizienten Patienten mit vermutter spezifizierter oder gesicherter Virusätiologie werden Virustatika (Herpes zoster: Aciclovir, Zytomegalievirus: Ganciclovir, HIV: Zidovudine) gegeben.

**32.1.5****Eosinophile Meningitis**

In der folgenden Übersicht sind die Ursachen einer eosinophilen Meningitis aufgelistet. Diese Diagnose wird gestellt, wenn *mehr als 10 %* der im *Liquor cerebrospinalis* gefundenen *Zellen* Eosinophile sind. In vielen Fällen ist eine eosinophile Meningitis *nicht* mit einer Eosinophilie im peripheren Blut zeitlich vergesellschaftet.

**Ätiologie der eosinophilen Meningitis****Infektiöse, parasitäre Ursachen**

- Nematodeninfektionen
  - Angiostrongylus cantonensis
  - Toxocara canis, cati
  - Gnathostoma spinigerum
  - Baylisascaris procyonis
- Zestodeninfektion
  - Cysticercus cellulosae
- Trematodeninfektionen
  - Paragonimus westermanni
  - Schistosoma spp.
  - Fasciola hepatica

**Nichtparasitäre, infektiöse Ursachen**

- Kokzidioidomykose
- Kryptokokkose
- In sehr seltenen Fällen: Viren, Rickettsien, Bakterien als Folge einer okulären Myiasis (Madenkrankheit)

**Nichtinfektiöse Ursachen**

- Idiopathisches Hypereosinophiliesyndrom
- Ventrikuloperitonealer Shunt
- Leukämie oder Lymphom des ZNS
- Nichtsteroidale Antirheumatika, Antiphlogistika
- Lokal applizierte Substanzen (z.B. Antibiotika)
- Intrathekale Kontrastmittelapplikation

Die eosinophile Meningitis bedarf im Einzelfall einer spezifischen Therapie (z.B. bei Parasitosen). Die Differenzierung von nosokomialen Infektionen (z.B. bei ventrikuloperitonealem Shunt, bei Zustand nach intrathekaler Applikation von Kontrastmittel) ist essentiell und therapieentscheidend.

**32.1.6****Chronische Meningitis**

Eine große Zahl von infektiösen und nichtinfektiösen Erkrankungen kann die klinische Symptomatik einer chronischen Meningitis verursachen. Der Beginn der Symptome ist typischerweise subakut bis chronisch. Fieber, Kopfschmerzen, Nausea, Brechreiz, Meningismus und ggf. Zeichen einer zerebralen



Funktionsstörung sind die typischen Symptome. Wenn diese Klinik und die pathologischen Liquorveränderungen für *mindestens 4 Wochen* bestehen, wird die Diagnose einer *chronischen Meningitis* gestellt. Der Zeitraum von 4 Wochen ist willkürlich gewählt, v.a. um die Unterscheidung zwischen Patienten mit einer chronisch-progredienten Erkrankung und Patienten mit selbstlimitierten Prozessen zu verbessern.

In Tabelle 32.7 sind die Erreger, die in den meisten Fällen die typische Symptomatik einer chronischen Meningitis verursachen, aufgelistet. Die über die Meningitis hinausgehende neurologische Symptomatik ist entsprechend aufgeführt. In der nachfolgenden Übersicht sind die nichtinfektiösen Ursachen einer chronischen Meningitis zusammengestellt.

#### Nichtinfektiöse Ursachen einer chronischen Meningitis

- Meningeosis carcinomatosa
- Meningeosis lymphomatosa/leucaemica
- Sarkoidose
- Behçet-Erkrankung
- Isolierte Angiitis der ZNS
- Systemischer Lupus erythematodes
- Multiple kardiale Embolien (z. B. septische Embolien)
- Vogt-Koyanagi-Harada-Syndrom
- Epidermoidzyste
- Kraniopharyngeom
- Sjögren-Syndrom
- Medikamenteneffekt (nichtsteroidale Antiphlogistika, z. B. Ibuprofen)

Eine weitere Übersicht (s. rechte Spalte) zeigt die wichtigsten Evaluierungsschritte bei einem Patienten mit der klinischen Symptomatik und den Liquorbefunden einer chronischen Meningitis.

### 32.1.7

#### ZNS-Tuberkulose

##### Häufigkeit und Vorkommen

Mykobakterien können praktisch alle Organsysteme des menschlichen Körpers befallen. 20% aller Tuberkulosen sind extrapulmonal, 4% *involvieren das ZNS*. Weltweit erkranken etwa 10 Mio. Menschen pro Jahr an Tuberkulose. In industrialisierten Ländern ist Tuberkulose hauptsächlich ein Gesundheitsproblem der unteren sozialen Schichten, insbesondere von Drogenabhängigen, Immigranten und immunkompromittierten Menschen. Die Tuberkuloseinzidenz ist während des gesamten 20. Jhd. bis Mitte der 80er Jahre kontinuierlich gesunken; zu diesem Zeitpunkt gab es jedoch eine Trendumkehr, die möglicherweise durch das Auftreten von Aids hervorgerufen wurde.

#### Evaluierung von Patienten mit chronischer Meningitis

##### Anamnese

- Reiseanamnese (insbesondere in tropische Länder)
- Sexualanamnese
- Expositionsanamnese
  - Tröpfcheninfektion (Kontakt mit einem Patienten mit pulmonaler Tuberkulose)
  - Berufliche Anamnese (Fleischindustrie: *Brucella* spp.)
- Intravenöser Drogenkonsum
- Hautläsionen (z.B. Erythema migrans)
- Masern in der Kindheit

##### Physikalische Untersuchung

- Haut-/Schleimhautläsionen
- Subkutane Knoten
- Papillenödem
- Retinalläsionen
- Uveitis, Iritis
- Lymphadenopathie
- Hepatosplenomegalie
- Detaillierte neurologische Untersuchung

##### Laboruntersuchungen

- Weißes und rotes Blutbild
- Differentialblutbild
- Blutsenkungsgeschwindigkeit
- Leber- und Nierenfunktionsproben
- Tuberkulintest
- Thoraxröntgen
- CT (v.a. parameningeale Foci, paranasale Sinus, Mastoidzellen, Hydrozephalus, intrazerebrale raumfordernde Läsionen)
- MRT mit Kontrastmittel
- Blutkulturen
- Zytologie (Malignomzellen?)
- Angiotensin umwandelndes Enzym (Angiotensin converting enzyme [ACE])
- Harnkulturen, insbesondere für Pilze und Mykobakterien
- Serologie: HIV, Syphilis, Kryptokokkenantigen
- Antinukleäre Faktoren, SSA, SSB
- *Lumbalpunktion*: Pleozytose, Eiweiß, Glukose, Glukose-ratio, Zytologie, VDRL, Kryptokokkenantigen, Tuschepräparat, Ziehl-Neelsen-Färbung, mindestens 5 ml für Kulturen (Pilze, Mykobakterien) asservieren, PCR (Mykobakterien), Tuberkulostearinsäure

##### Bei spezieller Expositionsanamnese

- Serum und Liquor: Histoplasma, Coccidioides, *Brucella* spp., *Borrelia burgdorferi*, Histoplasmaantigen, *Taenia solium*, evtl. Masernvirus
- Blutausstrich auf Trypanosomen
- Nativliquor (Mobilität von Trypanosomen)
- Meningealbiopsie bzw. Hirnbiopsie bei entsprechenden zerebralen CT- oder MRI-Befunden

#### Pathogenese

Der Erreger der ZNS-Tuberkulose ist in den meisten Fällen *Mycobacterium tuberculosis*, in seltenen Fällen *Mycobacterium bovis*. Andere Mykobakterien spielen nur bei hochgradig immunkompromittierten Pa-



Tabelle 32.7. Infektiöse Agentien, die eine chronische Meningitis sowie weitere ZNS-Manifestationen verursachen können

Meningitis	Neurologische Herdläsionen	Meningoenzephalitis/Enzephalitis
Acanthamoeba	Actinomyces	Trypanosoma gambiense
Angiostrongylus cantonensis	Blastomyces	Trypanosoma rhodesiense
Brucella spp.	Coenurus cerebralis	Zytomegalievirus
Candida spp.	Aspergillus spp.	Enteroviren (bei Patienten mit Hypogammaglobulinämie)
Coccidioides spp.	Pseudallescheria	Masernvirus (SSPE)
Cryptococcus spp.	Nocardia spp.	Andere Viren
Histoplasma spp.	Schistosoma spp.	
Borrelia spp.	Toxoplasma gondii	
Sporothrix		
Treponema spp.		
Mycobacterium spp.		
Parameningeale Infektionsfoci		

tienten eine Rolle. *Mycobacterium tuberculosis* ist ein unbewegliches Stäbchen,  $0,5 \times 4,0 \mu\text{m}$  groß. In der Ziehl-Neelsen-Färbung ist es säurefest. Auf speziellen Medien braucht *Mycobacterium tuberculosis* bis zu 8 Wochen, um eindeutiges Wachstum zu zeigen. Die Primärinfektion betrifft üblicherweise die Lunge, seltener den Gastrointestinaltrakt. Gelegentlich ist die Primärinfektion nicht zu eruieren. Etwa zwei Drittel der Patienten mit einer ZNS-Tuberkulose leiden an einer miliaren Tuberkulose.

### Klinik

Tuberkulöse Meningitis, tuberkulöse Enzephalopathie, intrakranielle Tuberkulome und tuberkulöse Hirnabszesse (selten) sind die typischen Syndrome einer ZNS-Tuberkulose.

### Tuberkulöse Meningitis

Die häufigste Ursache einer chronischen Meningitis, deren Gründe infektiös und nichtinfektiös sein können (Differentialdiagnose unter 32.1.6), stellt die Tuberkulose dar. Eine tuberkulöse Meningitis beginnt mit einer Prodromalphase, die üblicherweise einige Wochen dauert. Die Patienten werden zunehmend anorektisch, apathisch oder irritabel. Ein organisches Psychosyndrom, Verwirrtheit und depressive Symptomatik können folgen. Die Patienten leiden häufig an Kopfschmerzen, Photophobie und mäßig ausgeprägter Nackensteifigkeit. Fieber kann, muß aber nicht vorhanden sein. Patienten mit einer basalen Meningitis (Abb. 32.6) zeigen eine klassische Trias:

- Hirnnervenausfall,
- Arteriitis der großen basalen Hirngefäße und
- Hydrozephalus.

Wenn ein Patient mit einer chronischen tuberkulösen Meningitis nicht rechtzeitig behandelt wird, schreitet die Symptomatik mit zunehmender Hirn-

druckentwicklung fort, es entwickeln sich Bewusstseinsstörung, Koma, Dekortikation, Dezerebration und schließlich Exitus letalis innerhalb von Wochen. In seltenen Fällen kann der Verlauf deutlich protrahierter, gelegentlich aber auch deutlich fulminanter sein. In Einzelfällen ist das erste, führende Symptom das einer *zerebralen Ischämie* bei *Arteriitis* einer basalen großen hirnzuführenden Arterie. Krampfanfälle können zu jedem Zeitpunkt vorkommen.

### Tuberkulöse Enzephalopathie

Eine tuberkulöse Enzephalopathie kommt praktisch nur bei *Kindern* vor, gelegentlich sogar ohne Meningitis. Es dürfte sich um eine pathologische Immunreaktion handeln, welche durch ein diffuses Ödem der weißen Substanz charakterisiert ist. Die Patienten zeigen typischerweise einen akuten Beginn mit Krampfanfällen, Koma und Dezerebration.

### Intrakranielle Tuberkulome

Einzelne oder multiple Tuberkulome können in allen Regionen des Gehirns vorkommen, sowohl mit als auch ohne Begleitmeningitis (Abb. 32.6 und 32.7). Die meisten Patienten zeigen die typischen subjektiven und objektiven Zeichen einer Raumforderung, z. B. Krampfanfälle, Hemiparese oder andere fokale Defizite. Zerebellare Symptome, Hirnstammsymptome und/oder obstruktiver Hydrozephalus sind Zeichen von raumfordernden Tuberkulomen in der hinteren Schädelgrube. Trotz tuberkulostatischer Therapie können in den ersten Monaten Tuberkulome an Größe zunehmen.

### Tuberkulöse Hirnabszesse

Die klinische Symptomatik ist geprägt durch erhöhten Hirndruck, fokale Defizite und Anfälle und ist nicht von bakteriellen Abszessen anderer Ätiologie zu differenzieren. Tuberkulöse Abszesse haben histologisch keine granulomatösen Veränderungen in der Abszeßwand.

Abb. 32.6. MRT (T1- bzw. T2-gewichtet): basale Meningitis (Pfeil) und multiple Tuberkulome

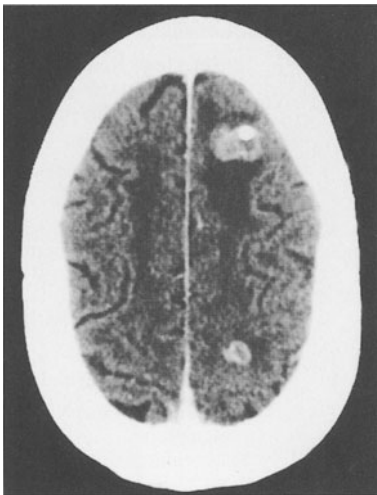
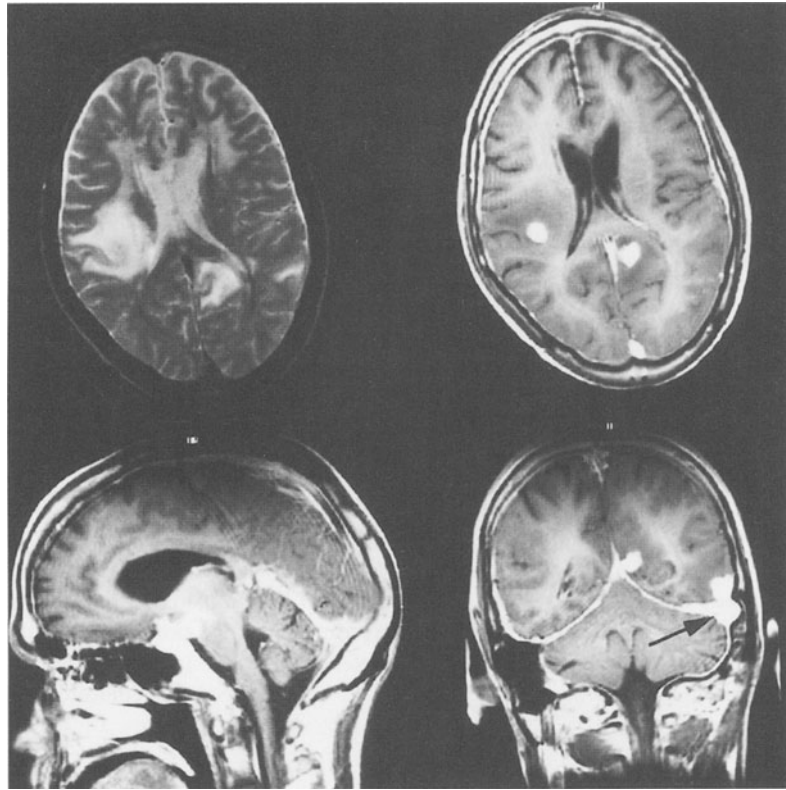


Abb. 32.7. CT: multiple Tuberkulome

## Diagnose

Die nebenstehende Übersicht zeigt die stufenweise Durchführung der wichtigsten diagnostischen Schritte. Der Liquor ist üblicherweise pathologisch verändert, ausgenommen bei Patienten mit isolierten intrakraniellen Tuberkulomen. Er ist meistens klar bzw. nur geringgradig trübe oder gelblich, der Öff-

nungsdruck ist häufig erhöht. Die Ratio von Liquor-Glukose zu Serum-Glukose ist geringgradig erniedrigt, jedoch nie so massiv wie bei einer akuten bakteriellen Meningitis. Die Liquorzytologie ist durch ein gemischtes Zellbild, jedoch häufig durch mononukleäre Pleozytose gekennzeichnet und überschreitet selten 300 Zellen/ $\mu$ l. Bei Liquorzirkulationsstörungen ist das Liquoreiweiß massiv erhöht, und die Farbe kann gelblich (xanthochrom) sein. In den meisten Fällen (70–90%) ist der direkte Nachweis von säurefesten Stäbchen im Liquor nicht möglich. Bei 30–50% der Patienten gelingt eine Anzuchtung von *Mycobacterium tuberculosis*; aufgrund des langsamen Wachstums dauert eine Kultur jedoch bis zu

### Diagnostische Schritte bei Verdacht auf ZNS-Tuberkulose

- Detaillierte Anamnese und neurologische Untersuchung
- Fundoskopie (Papillenödem? retinale Tuberkulome?)
- Liquorpunktion inkl. mikrobiologischer Aufarbeitung
- CT mit KM
- MRT mit KM
- Transkranielle Dopplersonographie
- Zerebrale Angiographie
- Biopsie der Meningen oder Tuberkulome
- (Peripheres Blutbild/Blutsenkung)
- (Intradermale Hauttests)
- Thoraxröntgen/Thorax-CT
- Magensaft-, Sputum-, Harnkultur

8 Wochen. Moderne Diagnosemethoden einer ZNS-Tuberkulose umfassen den Direktnachweis von *M. tuberculosis*-Genom mittels PCR (vgl. S. 166). Die Sensitivität und Spezifität sind vergleichbar mit der Liquorkultur, allerdings liegt das Ergebnis bereits innerhalb von 8 h nach Lumbalpunktion vor. Eine annähernd 100%ige Sensitivität bei deutlich niedrigerer Spezifität zeigt der Nachweis der Tuberkulostearinsäure im Liquor. *M. tuberculosis*-Antigen-5 und antimykobakterielle Antikörpernachweise im Liquor mittels „dotimmunobinding assays“ bzw. ELISA haben sich für die Routinediagnostik noch nicht durchgesetzt, das gleiche trifft für die Bestimmung der Adenosindesaminase im Liquor zu.

Der Nachweis einer systemischen Infektion mit *M. tuberculosis* erhärtet die Diagnose: Magensaft, Sputum und Harn sollen auf *M. tuberculosis* mittels Ziehl-Neelsen-Färbung sowie Kultur untersucht werden. Tine-Test sowie andere intradermale Hauttests sind nur bedingt verwertbar, sie können bei bis zu 40% der Patienten negativ sein. Thoraxröntgen und Thorax-CT sind bei etwa 50% der Patienten mit ZNS-Tuberkulose negativ.

In CT und v.a. MRT zeigen sich charakteristische, aber nicht pathognomonische Veränderungen: obstruktiver Hydrozephalus, Kontrastmittelanreicherung im Bereich der basalen Meningen sowie ischämische Läsionen können bei einem Großteil der Patienten in unterschiedlicher Häufigkeit gefunden werden. Eine zerebrale Angiographie kann unspezifische vaskuläre Stenosen oder Okklusionen als vaskulitische Veränderungen zeigen. Elektrophysiologische Methoden helfen in der pathogenetischen Differenzierung nicht weiter. Die TCD kann frühzeitig eine sich entwickelnde Vaskulitis entdecken helfen. Nur selten ist eine Biopsie der Meningen für histologische, mikrobiologische und immunologische Untersuchungen indiziert.

### Therapie

Die spezifische Chemotherapie einer ZNS-Tuberkulose besteht mindestens aus einer *Dreifachkombination* mit *Isoniazid*, *Rifampicin* und *Ethambutol*. Bei langem Bestehen bzw. klinisch oder bildgebend sehr ausgedehnten Befunden wird eine Vierfach- (gele-

**Tabelle 32.8.** Spezifische Chemotherapie der ZNS-Tuberkulose

Medikament	Dosis	Applikation	ZNS-Penetration	Nebenwirkungen
Isoniazid	8–10 mg/kg/Tag (max. 600 mg/Tag) Einzeldosis	Oral	+++	Periphere Neuropathie (Pyridoxinantagonismus!) Sehr selten Enzephalopathie
Rifampicin	10 mg/kg/Tag Einzeldosis	i. v. Oral	++	Hepatopathie Permanente Leberschädigung (selten) Gastroenteritis
Ethambutol	15–25 mg/kg/Tag, aufgeteilt auf 4 Einzeldosen (max. 1600 mg/Tag)	Oral	++	N.-opticus-Schädigung
Pyrazinamid	30 mg/kg/Tag in aufgeteilten Dosen (max. 2 g/Tag)	Oral	+++	Gastrointestinal Lebertoxizität Arthralgien, Myalgien
Streptomycin	15–20 mg/kg/Tag einmal täglich (max. 1000 mg/Tag)	i. m.	+	Schädigung des N. statoacusticus Nierentoxizität
Ethionamid	15 mg/kg/Tag in aufgeteilten Dosen	Oral	+++	Gastrointestinal Lebertoxizität Hyperglykämie bei Diabetikern
Thiacetazon	3 mg/kg/Tag in aufgeteilten Dosen (max. 150 mg/Tag)	Oral	++	Keine Nebenwirkungen
Para-Aminosalizylsäure	0,2 g/kg/Tag in aufgeteilten Dosen (max. 12 g/Tag)	Oral	+	Gastrointestinal
Cycloserin	10–15 mg/kg/Tag in aufgeteilten Dosen (langsam einschleichend)	Oral	+++	Gastrointestinal Krampfanfälle Neuropsychologische Symptome Psychosen



gentlich eine Fünffach-)therapie empfohlen. In solchen Fällen werden Pyrazinamid und evtl. Cycloserin zugefügt. Die Dauer der spezifischen Chemotherapie der ZNS-Tuberkulose mit der *Dreifachkombination* ist für *mindestens 3–6 Monate*, eine *Zweifachkombinationstherapie* für *weitere 6–9 Monate* unter entsprechenden klinischen, Neuroimaging- und Liquorkontrollen notwendig. Die spezifischen Chemotherapeutika, Dosierung, Applikationsart, ZNS-Penetrationsfähigkeit sowie Nebenwirkungen sind in Tabelle 32.8 aufgeführt.

Bei Auftreten eines Hydrocephalus occlusus ist die frühestmögliche Durchführung eines ventrikuloatrialen bzw. ventrikuloperitonealen Shunts unter der spezifischen tuberkulostatischen Therapie essentiell. Raumfordernde Tuberkulome können eine entsprechende neurochirurgische Intervention notwendig machen, normalerweise werden allerdings Tuberkulome konservativ unter engmaschigem CT-Monitoring behandelt. In Einzelfällen wurde eine initiale Größenzunahme der Tuberkulome nach Beginn der spezifischen Chemotherapie beobachtet. Bei Patienten mit massiven Hirnnervenausfällen, klinischen Zeichen einer Begleitvaskulitis sowie drohendem Hydrocephalus occlusus kann die Beigabe von Steroiden (z. B. Prednisolon 60 mg) überlegt werden.

### Prognose

Die Gesamtmortalität der ZNS-Tuberkulose beträgt 15–30%. Eine Chemotherapie sollte bereits bei begründetem Verdacht auf eine ZNS-Tuberkulose erfolgen. Trotz adäquater Therapie verschlechtert sich bei manchen Patienten initial die tuberkulöse Meningitis, und die Tuberkulome vergrößern sich. Bis zu 50% der Patienten werden zumindest leichte Residualsymptome davortragen, 25% deutliche. Residualsymptome können multiple Infarkte, Hydrozephalus und permanente Hirnnervenschädigungen sein. Die Prognose von Patienten mit atypischen Mykobakterien ist deutlich schlechter.

## 32.2 Hirnabszeß und intrakranielles Subduralempyem

E. SCHMUTZHARD

**Der Hirnabszeß ist eine Form der eitrigen Reaktion mit Gewebseinschmelzung und Kapselbildung, die in der Mehrzahl der Fälle hämatogen-metastatisch oder fortgeleitet, am häufigsten bei Otitis, Sinusitis und Mastoiditis, entsteht. Nur 10% der Hirnabszesse**

**werden durch offene Schädel-Hirn-Traumen oder neurochirurgische Operationen hervorgerufen. Die Therapie erfolgt antibiotisch und ggf. neurochirurgisch.**

**Eine weitere fokale intrakranielle Infektion ist das Subduralempyem, ein eitriger Erguß in dem von harten und weichen Hirnhäuten präformierten Hohlraum. Das als „dringlichster aller neurochirurgischen Notfälle“ beschriebene Subduralempyem macht 10–20% der fokalen intrakraniellen bakteriellen Infektionen aus.**

### 32.2.1 Hirnabszeß

#### Häufigkeit und Vorkommen

Die Inzidenz des Hirnabszesses ist während der letzten Jahrzehnte, trotz Antibiotika, stabil geblieben. Es wird geschätzt, daß ungefähr 1 Patient von 10000 Krankenhausaufnahmen an einem Hirnabszeß leidet. In den letzten 1–2 Jahrzehnten änderte sich durch das Auftreten von Aids sowie die zunehmenden Immunsuppressionsmaßnahmen (Transplantationsmedizin, Tumorthérapien) sowohl die Häufigkeit als auch das Erregerspektrum.

Generell kommen mehr Männer als Frauen (Verhältnis 2:1) wegen eines Hirnabszesses zur stationären Aufnahme. Das mittlere Alter liegt zwischen 30 und 45 Jahren, allerdings treten etwa 25% aller *Hirnabszesse bei Kindern unter 15 Jahren* auf. Otitis media- und sinusitisassoziierte Hirnabszesse sind im jugendlichen und jungen Erwachsenenalter häufiger.

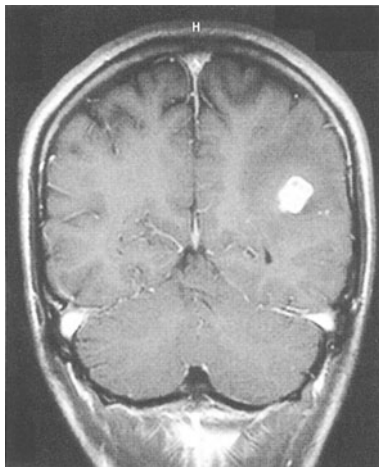
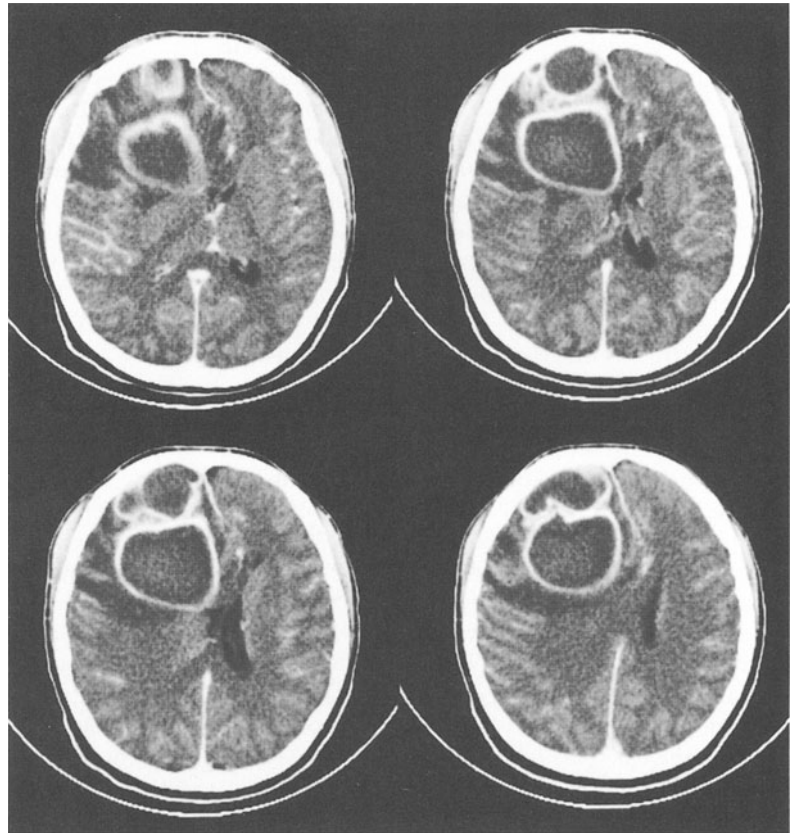
#### Pathogenese

Vier typische klinische Situationen können unterschieden werden:

1. Auftreten per continuitatem bei parameningealem infektiös-entzündlichem Herd (Otitis media, paranasale Sinusitis, Mastoiditis) – bis zu knapp 50% aller Hirnabszesse,
2. hämatogen-metastatische Absiedlung bei einem eitrigen entzündlichen Herd (bis zu 25%) (Abb. 32.8),
3. nach offenem Schädel-Hirn-Trauma oder nach neurochirurgischen Eingriffen (bis zu 10%),
4. sog. kryptogene Hirnabszesse, d.h. eine erkennbare Ursache ist nicht faßbar (15%) (Abb. 32.9).

Otitis media, Mastoiditis, paranasale Sinusitis, kraniofaziale Osteomyelitis, eitriges Zahn(wurzel)-entzündung, Gesichtsfurunkel, Tonsillitis, Gingivitis oder bakterielle Meningitis sind typische Ursachen

**Abb. 32.8.** CT: riesige raumfordernde Hirnabszesse bei Vitium cordis mit superponierter Endokarditis und septischer Embolisierung



**Abb. 32.9.** Kraniales MRT (T1-gewichtet) nach Gabe von Kontrastmittel: Kryptokokkenabszeß bei einem Patienten mit Leukose unter immunsuppressiver Therapie

eines per continuitatem entstandenen Hirnabszesses. Eine septische Thrombophlebitis/Sinusvenenthrombose kann – über venöse Hirninfarzierung – ebenfalls Ursache eines Hirnabszesses sein. Lungenerkrankungen (insbesondere Lungenabszesse, Bronchiektasien), bakterielle Endokarditis (v. a. bei kongenitalem Herzfehler) (Abb. 32.8), aber auch eitrige

entzündliche Prozesse im Abdomen, besonders im kleinen Becken, sind mögliche Ursachen hämatogener Erregerausbreitung und damit hämatogen bedingter Hirnabszesse.

Tabelle 32.9 zeigt das Erregerspektrum; es wird hier *nur* auf immunkompetente Patienten eingegangen, die HIV-assoziierten Erreger (insbesondere *Toxoplasma gondii*) werden im Abschn. 32.5.7 behandelt.

Solitäre Hirnabszesse finden sich typischerweise frontal oder temporal, seltener parietal, sehr selten zerebellar oder okzipital, intrasellär, in den Stammganglien oder im Hirnstamm. Zu multiplen Abszedierungen kommt es fast ausschließlich bei hämatogen-metastatischer Genese.

Tabelle 32.10 zeigt die Lokalisation der Hirnabszesse in Abhängigkeit von prädisponierenden Grunderkrankungen sowie die wahrscheinlichsten Erreger.

### Klinik

Die klinische Symptomatik und der klinisch-neurologische Verlauf bei einem/mehreren Hirnabszessen kann von mild über protrahiert bis zu fulminant sein. Etwa 75% der Patienten mit

**Tabelle 32.9.** Erreger, die bei Hirnabszeß häufig gefunden werden

Erreger	Häufigkeit [%]
Streptokokken	60
Bacteroides species (v. a. Bacteroides fragilis)	20 – 40
Enterobakterien	20 – 30
Staphylococcus aureus	10 – 15
Pneumokokken	< 1
Haemophilus influenzae	> 1
Mycobacterium tuberculosis	> 1
Vorwiegend bei immunkompromittierten Patienten: Pilze, Protozoen, Nocardia spp., Aktinomyzes, Mycobacterium spp.	5 – 10

**Tabelle 32.10.** Prädisponierende Grunderkrankungen, zu erwartende Erreger und Lokalisation von Hirnabszessen

Lokalisation	Prädisponierende Grunderkrankung	Zu erwartender Erreger
Temporallappen	Otitis media, Mastoiditis	Anaerobe oder aerobe Streptokokken, Bacteroides fragilis, Enterobacteriaceae
Frontallappen	Sinusitis frontalis, Sinusitis ethmoidalis	Hauptsächlich Streptokokken, Bacterioides, Enterobacteriaceae, Haemophilus spp., Staphylococcus aureus
Frontal- od. Temporallappen	Sinusitis sphenoidalis	s. o.
Frontallappen	Dentogener Focus	Fusobakterien, Bacterioides, Streptokokken
Entsprechend der Lokalisation	Penetrierendes Schädel-Hirn-Trauma bzw. posttraumatisch/postneurochirurgisch	Staphylococcus aureus, Streptokokken, Enterobacteriaceae, Clostridien
Multiple Abszesse	Kongenitale Herzerkrankung	Streptococcus viridans, anaerobe Streptokokken, Haemophilus spp.
Multiple Abszesse	Lungenabszeß, Pleuraempyem, Bronchiektasien	Fusobacterium, Actinomyzes, Bacterioides, Streptokokken, Nocardia asteroides
Multiple Abszesse	Bakterielle Endokarditis	Staphylococcus aureus, Streptokokken
Multiple Abszesse	Aids, immunsuppressive Therapie, maligne Grunderkrankung	Toxoplasma gondii, Pilze, Nocardia asteroides, Enterobacteriaceae

Hirnabszeß haben eine Anamnesedauer von weniger als 2 Wochen. Nur weniger als 50 % zeigen die klassische Trias mit Fieber, Kopfschmerzen und fokaler neurologischer Herdsymptomatik. Die Klinik wird hauptsächlich durch den raumfordernden Prozeß bedingt, nur in seltenen Fällen stehen akute Infektionszeichen im Vordergrund. Nur 45 – 50 % der Erwachsenen haben Fieber, bei Kindern ist der Prozentsatz mit 80 % deutlich höher. Die neurologische Herdsymptomatik wird durch die Lokalisation des Abszesses, die perifokale Ödementwicklung sowie evtl. zusätzlich vorhandene Komplikationen (Meningitis, Arteriitis, septische Sinusvenenthrombose) bestimmt. Kopfschmerzen werden von etwa 70 % berichtet, meistens mäßig bis schwer und gelegentlich halbseitenakzentuiert.

In Tabelle 32.11 ist die typische Symptomatik eines Hirnabszesses zusammengefaßt.

## Diagnose

### Bildgebung

Bei klinischem Verdacht auf einen Hirnabszeß ist der wichtigste diagnostische Schritt die kraniale/zerebrale Bildgebung. CT oder MRT mit und ohne KM sind die diagnostischen Methoden der Wahl. Die *Frühphase (Zerebritis)* zeigt sich in der CT häufig als hypodenses Areal mit nur geringer oder teilweiser Kontrastmittelaufnahme. Sobald sich eine Abszeßmembran gebildet hat, kommt es zum typischen ringförmigen Kontrastmittelenhancement mit perifokalem Ödem, welches oft ausgedehnter ist als bei Tumoren. Vor allem bei Infektion mit gasbildenden Erregern kann durch *Einschmelzung* des Abszesses eine *Spiegelbildung* zur Darstellung kommen. Nativröntgen und CT mit Knochenfenster zeigen entzündliche und/oder destruierende Herde, insbeson-



**Tabelle 32.11.** Klinisch-neurologische Symptomatik eines Hirnabszesses

Symptomatik	Häufigkeit
Kopfschmerzen	70–75%
Neurologische Herdsymptome	50%
Bewußtseinsstörung	bis zu 70%
Fieber	45–50%
Übelkeit und Erbrechen	50%
Stauungspapille	25%
Meningismus	25%
Epileptische Anfälle	bis zu 30%

dere eitrige entzündliche Prozesse der paranasalen Sinus, des Innenohrs oder der Schädelknochen.

Die CT hat eine Sensitivität von nahe 100% und eine Spezifität von über 90%. Die MRT scheint in den Frühphasen der Infektion (Zerebritis) der CT überlegen zu sein und eine höhere Spezifität zu haben.

### Lumbalpunktion

CAVE

Bei begründetem Verdacht auf einen Hirnabszeß ist eine Lumbalpunktion *kontraindiziert*, da der diagnostische Wert der Liquoruntersuchung nur sehr gering ist und die LP die Gefahr einer Einklemmung mit sich bringt.

Der Liquor ist unspezifisch verändert mit vorwiegend geringer lymphozytärer Pleozytose, geringer Eiweißerhöhung sowie in 25% der Fälle Glukoseverminderung. Weniger als 10% der Liquorkulturen sind positiv, meist dann, wenn der Hirnabszeß in das Ventrikelsystem rupturiert ist.

### Allgemeine Laborwerte

Bei etwa zwei Dritteln der Patienten findet sich eine Leukozytose im peripheren Blut, die Hälfte der Patienten zeigt eine beschleunigte BSG (mehr als 40 mm in der ersten Stunde). Bei etwas mehr als der Hälfte der Patienten zeigt sich eine Linksverschiebung im Differentialblutbild. Die übrigen Laborwerte hängen von evtl. bestehenden Grundkrankheiten bzw. zugrundeliegenden prädisponierenden Faktoren ab.

### Andere radiologische Untersuchungen

Thoraxröntgen, Thorax-CT, Echokardiographie, ggf. auch Abdomenultraschall und CT sind, bei entsprechendem klinischem Verdacht, angezeigt. Eine paraneurale Infektion zeigt sich auch in Nativröntgenuntersuchungen der Schädelknochen.

### Elektrophysiologische Untersuchungen

Elektrophysiologische Untersuchungen werden in der Klinik entsprechendes Ergebnis erbringen. Bei Verdacht auf epileptische Anfälle ist eine EEG erforder-

lich; EEG und evozierte Potentiale können zur Verlaufskontrolle dienen.

### Bakteriologie

Es sollte möglichst versucht werden, die Erreger kulturell zu isolieren und damit ein Antibiogramm zu erhalten. Die stereotaktische Aspiration von Abszessen ist mittlerweile eine diagnostische Standardprozedur. Bei entsprechend günstiger Lokalisation kann auch eine offene neurochirurgische Evakuierung des Abszesses in Erwägung gezogen werden. Beim leichten Verdacht auf eine Endokarditis sind mehrfache Blutkulturen bakteriologisch zielführend. Bronchi-allavagen bei Bronchiektasien bzw. Lungenabszessen und die Punktion von perimeningealen eitrigen Herden (Otitis, Sinusitis) oder von intraabdominalen eitrigen Herden bzw. eines Pleuraempyems erlauben ggf. eine kulturelle Sicherung des Erregers.

### Therapie

#### Antibiotische Therapie

Unter allen Umständen sollte die antibiotische Therapie entsprechend dem Erreger geplant und eingeleitet werden. Bei unbekanntem Erreger bzw. in der Initialphase (bis zum Eintreffen des Kulturergebnisses und des Antibiogramms) kann mit einer *Kombinationstherapie* – Cephalosporin der 3. Generation und staphylokokkenwirksames Antibiotikum (Oxacillin, Fosfomycin, Rifampicin) und anaerob wirksames Antibiotikum (Metronidazol) – begonnen werden. Eine konservative, rein antibiotische Therapie erzielt in den Frühphasen der Abszeßbildung bzw. im zerebritischen Stadium die besten Ergebnisse. Eine initiale antibiotische Kombinationstherapie wird empfohlen, weil Hirnabszesse häufig polymikrobiell sind. Nach Vorliegen des Kulturbefundes und des Antibiogramms kann auf eine Monotherapie mit dem bestmöglichen Antibiotikum bezüglich der antimikrobiellen Kompetenz und der Penetrationsfähigkeit der Blut-Hirn-Schranke gewechselt werden. Es ist dabei zu berücksichtigen, daß auch die für den Hirnabszeß verantwortlichen Foci konservativ-antibiotisch oder chirurgisch zu sanieren sind.

Die Dauer der antibiotischen Therapie wird vom klinischen Verlauf und den in 2wöchentlichen Abständen durchzuführenden CT-/MRT-Kontrollen abhängen.

Bei klinischen Zeichen einer intrakraniellen Drucksteigerung muß ein entsprechendes intensivmedizinisches Management mit artifizieller Ventilation, Osmotherapie (z.B. Mannit) oder über wenige Tage anhaltender Verabreichung von Dexamethason initiiert werden. Der routinemäßige Einsatz einer Kortikosteroidtherapie bei Hirnabszessen ist nicht durch

kontrollierte Studien abgesichert. Möglicherweise wird der kapselbildende Prozeß verzögert und die Antibiotikapenetration in die Abszeßhöhle vermindert.

### Operative Verfahren

*Totalexstirpation des Abszesses* oder *stereotaktische Punktion mit Aspiration* sind die derzeit im Einzelfall zu entscheidenden operativen Verfahren. Günstig gelegene supra- oder infratentorielle Abszesse sollten durch Trepanation und Exzision des Abszesses mit der Kapsel im Sinne einer Totalexstirpation behandelt werden. Eine prä- und postoperative Antibiotikagabe ist unumgänglich. Bei massiver Hirndruckerhöhung kann eine Aspirationsbehandlung vorausgehen und die Exstirpation erst in einem sekundären Schritt erfolgen. Gekammerte Abszesse und Fremdkörper (oder Knochenfragmente) in der Abszeßhöhle machen stets die Totalexstirpation erforderlich. Bei ungünstiger Abszeßlokalisation ist bei progredientem neurologischem Defizit die wiederholte stereotaktische Punktion mit Aspiration des Eiters in Abständen von wenigen Tagen zu empfehlen. Es besteht allerdings das Risiko der Verschleppung von Eitermaterial mit Induktion einer Meningitis oder Ventrikulitis.

Grundsätzlich sollen Abszesse mit einem Durchmesser von mehr als 3 cm operativ saniert werden. Kleine Abszesse, insbesondere multiple kleine Abszesse mit nur geringem neurologischem Defizit oder sehr ungünstig lokalisierte Abszesse mit relativ geringem neurologischem Defizit werden zunächst nur konservativ antibiotisch behandelt.

Klinisch-neurologisches und computertomographisches Monitoring ist bei jeder Therapiemethode unverzichtbar.

### Behandlung des primären Fokus

Eine möglichst rasche Sanierung der primären Infektionsquelle ist unter allen Umständen anzustreben. Breite, interdisziplinäre Kooperation (HNO, Kieferchirurgie, Pulmologie, Thoraxchirurgie, Kardiologie, Allgemeinchirurgie) ist essentiell. Bei rasch fortschreitender neurologischer Symptomatik hat jedoch die Therapie des Hirnabszesses Vorrang.

### Prognose

Ein Patient mit Hirnabszeß hat eine schlechte Prognose,

1. wenn die Diagnose verspätet gestellt wird,
2. wenn eine ungünstige Lokalisation vorliegt,
3. bei multiplen oder gekammerten abszedierenden Läsionen,
4. bei Ventrikeleinbruch (90–100% Mortalität),
5. wenn der Patient bei Therapiebeginn komatös ist (80–100% Mortalität),

6. wenn die antibiotische Therapie unzureichend ist (*cave*: fehlendes Kulturergebnis!),
7. bei Pilzätiologie,
8. bei sehr jungem oder sehr hohem Lebensalter,
9. bei sehr großen, insbesondere metastatischen Abszessen.

Eine frühestmögliche spezifische Therapie des Abszesses und der Grunderkrankung trägt dazu bei, die Mortalität zu senken.

Leichtgradige neurologische Langzeitfolgen treten bei 30–55% auf, etwa ein Sechstel der Patienten bleibt jedoch permanent stark behindert. Mehr als ein Drittel der Patienten behält eine *Residualepilepsie*.

## 32.2.2

### Intrakranielles Subduralempyem

Zwischen 10 und 20% der fokalen intrakraniellen bakteriellen Infektionen sind ein Subduralempyem. Dieses wurde als „the most imperative of all neurosurgical emergencies“ beschrieben.

### Häufigkeit und Vorkommen

Das Subduralempyem kommt deutlich seltener als ein Hirnabszeß vor (1:4).

### Pathogenese

In fast allen Fällen entstehen Subduralempyeme *per continuitatem* aus einer paranasalen Sinusitis, einer Otitis media, einer Mastoiditis oder als *Folge einer bakteriellen Meningitis*, nur selten durch Infektion eines subduralen Hämatoms oder Hygroms nach neurochirurgischen Operationen und/oder penetrierenden Verletzungen. In Einzelfällen fanden sich hämatogen-metastatisch bedingte Subduralempyeme. Eine fokale Osteomyelitis liegt etwa 50% der Fälle zugrunde, eine septische Sinusvenenthrombose mit hämorrhagischer Infarzierung und oberflächlicher Hirnabszeßbildung kann ebenfalls Ursache eines Subduralempyems sein. Bei weniger als 15% besteht eine begleitende purulente Meningitis. Ein perifokales Hirnödem entwickelt sich sehr rasch und trägt zur Verschlechterung der klinisch-neurologischen Symptomatik erheblich bei.

Aerobe Streptokokken werden in einem Drittel und Staphylokokken in einem Sechstel der berichteten Fälle aus dem Eiter eines subduralen Empyems kultiviert. In Einzelfällen wurden Pneumokokken, *H. influenzae* und gramnegative Bakterien gezüchtet. Anaerobier (inklusive *Bacterioides* spp.) sind häufig gefundene Erreger. In den meisten Fällen ist eine polymikrobielle Infektion zu finden.

Das typische Alter für ein Subduralempyem ist die 2. und 3. Lebensdekade, Männer sind 4mal häufiger als Frauen betroffen.

### Klinik

Bei 60–90% der Patienten besteht eine – nicht selten asymptomatische – Sinusitis oder Otitis. Die Fortleitung dieser Infektionen in den Subduralraum führt zu Fieber, herdförmigen Kopfschmerzen, die später diffus werden können, Zeichen einer meningealen Irritation und Erbrechen. Innerhalb von 1–2 Tagen entwickeln sich neurologische Herdzeichen, entsprechend der Lokalisation, und können rasch zu Hirndruckentwicklung und Bewußtseinsstörung führen. Bei mehr als 50% der Patienten werden zerebrale Krampfanfälle, häufig fokal, berichtet. Der Verlauf eines subduralen Empyems ist so rasch, daß sich nur bei weniger als 50% der Patienten ein Papillenödem entwickeln kann.

■ **Komplikationen.** Eine septische Sinusvenenthrombose, zerebrale Krampfanfälle und Hirndruckentwicklung sind potentiell lebensbedrohliche Komplikationen eines Subduralempyems.

### Diagnostik

Ein Subduralempyem sollte bei jedem Patienten mit Meningismus und fokalem neurologischem Defizit vermutet werden, insbesondere, wenn sich die Klinik sehr rasch verschlechtert und auf eine Hirnhemisphäre beschränkt ist. Eine vorausgehende Sinusitis oder Otitis macht die Entwicklung eines Subduralempyems besonders wahrscheinlich.

■ **Bildgebung.** CT und MRT (mit Kontrastmittelgabe) sind die wichtigsten diagnostischen Schritte mit sehr hoher Sensitivität und Spezifität (Abb. 32.10). Eine Osteomyelitis oder eine Sinusitis (Mastoiditis etc.) kann auch im Nativröntgenbild visualisiert werden.

■ **Mikrobiologie.** Blutkulturen (Anaerobier und Aerobier) und Punktate von Nasennebenhöhlen und Innenohr sollten unter allen Umständen gewonnen werden.

Aufgrund der enormen Einklemmungsgefahr ist eine Lumbalpunktion absolut kontraindiziert.

CAVE

### Therapie

Die antibiotische Therapie sollte so schnell wie möglich empirisch bis zum Eintreffen der spezifi-

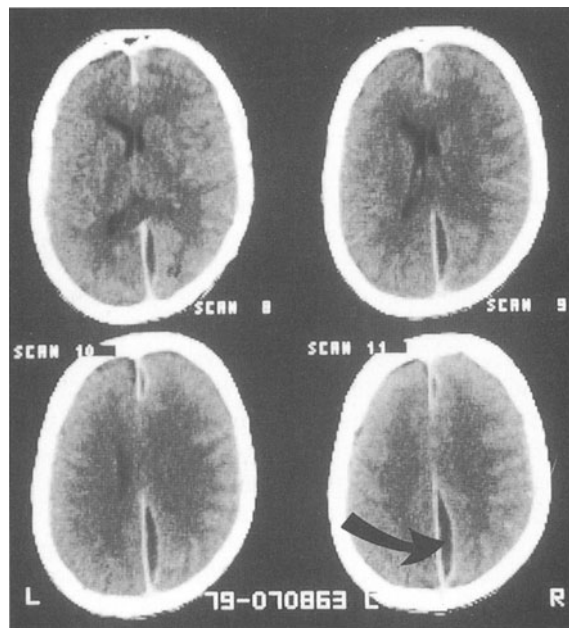


Abb. 32.10. CT: Subduralempyem im Interhemispiärenspalt mit mäßig raumfordernder Wirkung auf die rechte Hemisphäre (Pfeil)

schen Kulturergebnisse und der AntibioGramme initiiert werden. Bei erhöhtem intrakraniellm Druck ist ein intensivmedizinisches/intensivneurologisches Management unerlässlich, eine Intubation mit artifizierter Ventilation, eine Osmotherapie mit Mannit sowie evtl. eine Dexamethasontherapie sind angezeigt. Die notfallmäßige neurochirurgische Entleerung, am besten mittels Kraniotomie (Bohrloch-trepanationen sollten mit Spülung des Subduralraumes möglichst nur in den Frühphasen angewendet werden) ist unausweichlich notwendig, v.a. da Septenbildung keine ausreichende Eiterentleerung mittels eines Bohrloches erlaubt. Die postoperative antibiotische Therapie richtet sich nach dem Kulturergebnis und dem AntibioGramm. Die initiale antibiotische Therapie ist in Tabelle 32.12 aufgelistet.

### Prognose

Bei frühzeitigem Therapiebeginn ist eine gute Restitution zu erwarten, während jede auch nur kurzfristige Verzögerung der Therapieeinleitung das Risiko permanenter neurologischer Langzeitfolgen erhöht. Die Gesamtmortalität beträgt 15% – beim zu Therapiebeginn wachen Patienten lediglich 4–8%, beim zu Therapiebeginn komatösen Patienten 75%. Fast die Hälfte der überlebenden Patienten leiden an einer Residual epilepsie, fokal oder generalisiert. In den



**Tabelle 32.12.** Empirische Initialtherapie beim Subduralempyem in Abhängigkeit von der Lokalisation der Primärinfektion

Lokalisation der Primärinfektion	Empirische Initialtherapie
Paranasale Sinusitis	Ceftriaxon + Metronidazol oder Cefotaxim + Oxacillin
Otitis media oder Mastoiditis	Cefotaxim + Oxacillin oder Ceftriaxon + Metronidazol
Postneurochirurgisch oder posttraumatisch	Ceftazidim + Vancomycin
Bei dentogenem Primärherd	Penicillin G, Ceftriaxon oder Cefotaxim + Metronidazol

meisten Fällen treten die ersten Anfälle nach Abheilung der akuten Erkrankung innerhalb von 1–1 1/2 Jahren auf.

### 32.3 Enzephalitis

W. ENZENSBERGER

Enzephalitiden können durch ihr klinisches Bild und ihre zusatztechnischen Befunde oft nicht einem bestimmten Erreger zugeordnet werden. Auch wenn im Krankheitsverlauf eine mikrobiologische Diagnose möglich wird, fehlt diese spezielle Diagnose meist im akuten Stadium der Enzephalitis, wenn Behandlungsentscheidungen getroffen werden müssen. Enzephalitiden verlaufen unabhängig von ihrem speziellen Erreger oft recht gleichartig und ähneln sich in ihrem klinischen Bild.

Kopfschmerzen und Meningismus hängen bei Enzephalitiden in ihrer Ausprägung vom Vorhandensein einer Begleitmeningitis ab.

Auch die initialen zusatztechnischen Befunde (entzündlicher Liquorbefund, pathologisches EEG, pathologische bildgebende Untersuchungsergebnisse) sind bei Enzephalitiden oft nicht charakteristisch und erlauben keine primäre spezielle Differentialdiagnose.

Dennoch lassen sich aus Anamnese, klinischem Bild und Verlauf, Liquorbefund, EEG, CT, MRT und mikrobiologischen Ergebnissen gewisse abgrenzende Charakterisierungen zwischen den einzelnen Enzephalitiden vornehmen – dies werden die folgenden Abschnitte zeigen.

Jede Form einer Enzephalitis (Erkrankungs- oder Todesfall) ist nach dem Bundesseuchengesetz meldepflichtig, unabhängig von ihrem Erreger. Enzephalitiden müssen innerhalb von 24 h auf einem entsprechenden Formular dem örtlichen Gesundheitsamt gemeldet werden.

#### 32.3.1 Akute Virusenzephalitiden

##### Herpes-simplex-Enzephalitis

##### Häufigkeit und Vorkommen

Bei der durch das Herpes-simplex-Virus (HSV) hervorgerufenen Enzephalitis handelt es sich um eine sporadisch auftretende Erkrankung. Ihre Inzidenz liegt bei 0,2–0,4/100 000/Jahr.

##### Ätiologie und Pathogenese

Die HSV-Enzephalitis wird meist durch das HSV Typ 1 hervorgerufen. Es handelt sich um eine akute, hämorrhagisch-nekrotisierende Virusenzephalitis, die sich bevorzugt in Teilen des limbischen Systems im temporo- und frontobasalen Hirngewebe entwickelt (meist linkshemisphärisch früher als rechts). Neben einer hämatogenen Entstehung bei Virämie werden pathogenetisch die Reaktivierung persistierender HSV-Partikel in Nervenzellen und eine Virusausbreitung nach intrakraniell von der Schädelbasis über die Riechschleimhaut und den N. olfactorius (Fila olfactoria) diskutiert. Die HSV-Enzephalitis kommt sowohl bei Primärinfektionen als auch im Rahmen von rekurrierenden Infektionen vor, mit oder ohne Haut-/Schleimhautbläschen. Ein bestehender Immundefekt ist nicht die obligate Voraussetzung für eine HSV-Enzephalitis.

##### Klinik

Der HSV-Enzephalitis geht üblicherweise einige Tage lang ein unspezifisches „grippales“ Prodromalstadium voraus, mit Fieber, Kopfschmerzen und Unruhe. Anschließend kommt es zu enzephalitischen Symptomen mit der Trias aus psychischen Störungen, Krampfanfällen und fokalen neurologischen Symptomen, die in der folgenden Übersicht (s. S. 692) zusammengefasst sind.

Die psychopathologischen Befunde haben den Charakter einer exogenen Psychose mit progredienter Bewußtseinstrübung. Die epileptischen Anfälle können primär generalisiert verlaufen oder aber zunächst fokal eingeleitet sein. Die fokalen neurolo-

**Kardinalsymptome der Enzephalitis**

- I. Psychische Veränderungen  
Bewußtseinsstörungen verschiedenen Grades (Somnolenz, Sopor, Koma), Orientierungsstörungen, Zeichen der exogenen Psychose variabler Art (Erregtheit, Halluzinationen, Antriebsmangel, Verlangsamung und andere)
- II. Krampfanfälle  
Generalisierte oder fokale Anfälle
- III. Neurologische Störungen  
Fokale oder diffuse Störungen im Neurostatus (Hemi- oder Tetraparesen, zerebellare Syndrome, Hirnstamm- oder Hirnnervenstörungen, extrapyramidale Bewegungsstörungen, Myoklonien, neuropsychologische Ausfälle)

gischen Defizite bestehen anfangs am häufigsten in einer überwiegend sensorischen Aphasie und einer leichteren sensomotorischen Hemiparese rechts. Unbehandelt nehmen diese Symptome innerhalb von Stunden bis wenigen Tagen rasch zu und führen bei ca. 70% der Patienten zum Tod, bei den übrigen 30% in aller Regel zu schweren Defektzuständen.

**Diagnostik**

■ **Bildgebende Verfahren.** Die CT ist trotz der beschriebenen eindrucksvollen klinischen Symptomatik in den ersten 2–3 Tagen unauffällig. Erst am 4. bis 5. Tag bilden sich die typisch lokalisierten temporo- und frontobasalen paramedianen Dichteminderungen links-, später auch rechtshirnig, aus (Abb. 32.11 a). Bei Kontrastmittelgabe zeigt sich eine Störung der Blut-Hirn-Schranke. Die Läsionen können diffuse Einblutungen aufweisen. Die basalen Zisternen verschwellen im Verlauf zunehmend. Bei Untersuchung mit der MRT, die allerdings wegen der enzephalitischen Unruhe der Kranken bei den längeren kernspintomographischen Untersuchungszeiten meist technische Grenzen hat und oft eine Sedierung der Patienten verlangt, zeigen sich die frontotemporalen Läsionen in den T2-gewichteten Bildern als hyperintense Areale bereits 1–2 Tage früher (Abb. 32.11 b).

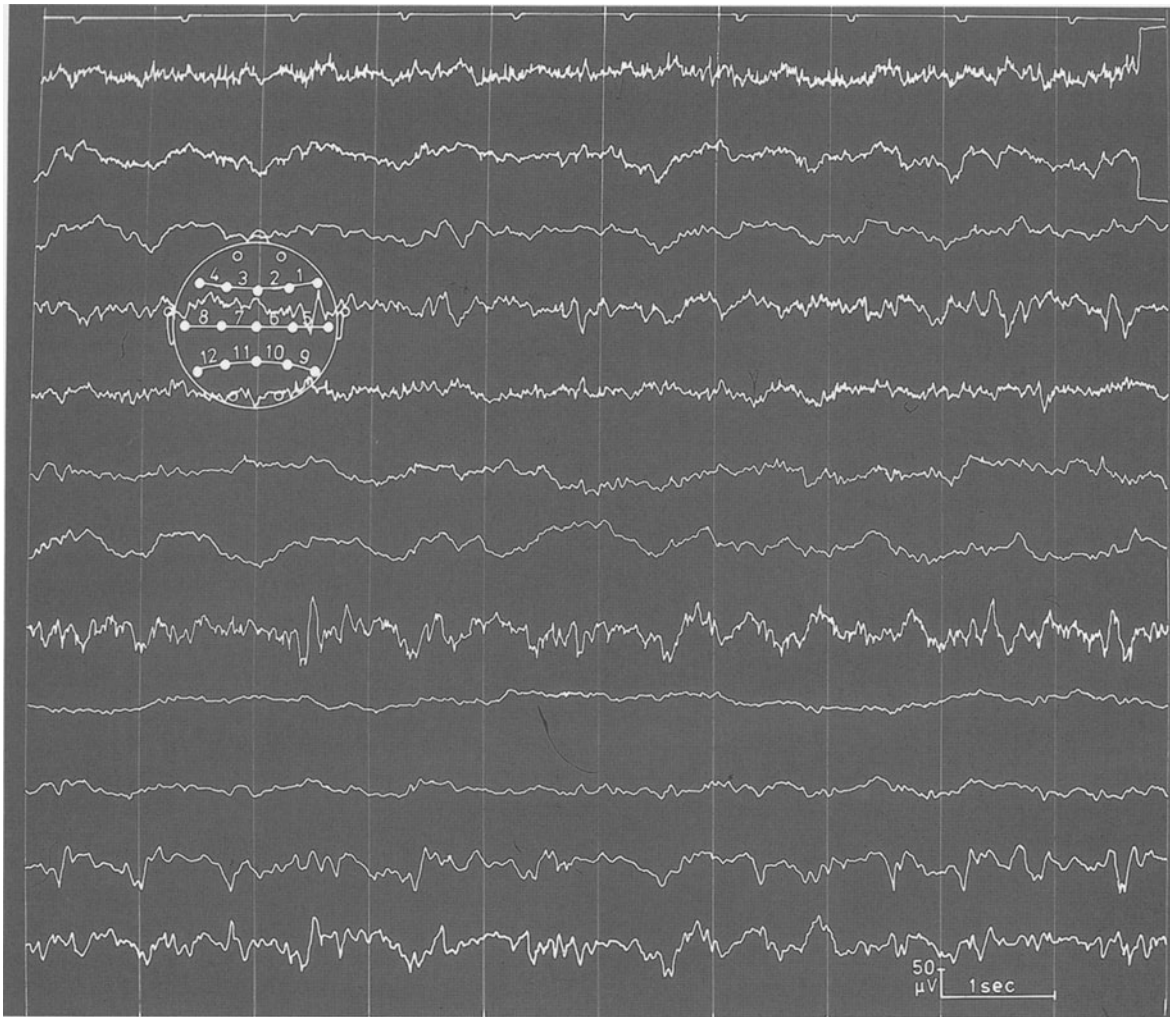
■ **Lumbalpunktion.** Der Liquor cerebrospinalis ist bei der HSV-Enzephalitis schon frühzeitig pathologisch verändert. Es zeigen sich eine Pleozytose (30–300/ $\mu$ l, meist lymphomonozytär, anfangs auch granulozytär), eine leichte bis mäßige Gesamteiweißhöhung (0,6–1,5 g/l) und Zeichen der Störung der Blut-Liquor-Schranke (Albuminquotient pathologisch). Die *spezifische Immunantwort* im Liquor, d.h. eine ortsständige spezifische IgM- und später IgG-Produktion, kann (ebenso wie im Serum) erst ab etwa dem 7. bis 10. Tag erwartet werden. Ein früher HSV-Nachweis kann aus dem Liquor mit Hilfe der *Polymerasekettenreaktion* (PCR) gelingen (s. S. 167).

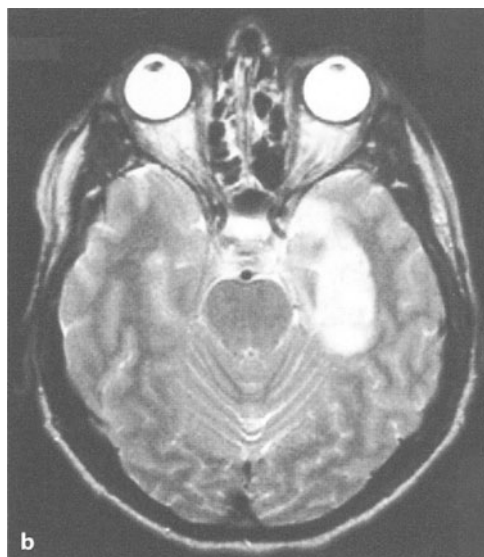
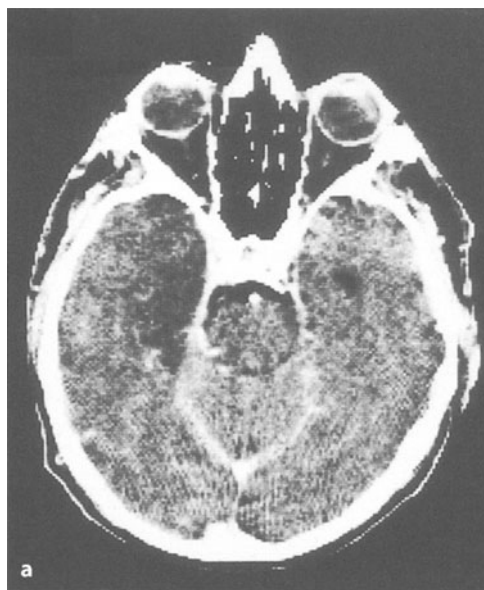
Abb. 32.11. a CT bei HSV-Enzephalitis mit rechtstemporalem dichtegemindertem Nekroseherd (5. Tag) (Prof. Dr. H. Hacker, Universitätsklinik Frankfurt, Institut für Neuroradiologie). b MRT axial, T2-gewichtet, bei HSV-Enzephalitis mit links-temporalem Entzündungsherd (AKK, Essen)

■ **Elektroenzephalogramm.** Das EEG ist bereits zu Beginn der neurologischen Symptomatik, also 1–3 Tage vor den bildgebenden Verfahren, pathologisch verändert (Abb. 32.12). Als Ausdruck des herdenzephalitischen Charakters der Erkrankung finden sich dabei neben einer *zunehmend schweren Allgemeinveränderung* schon früh die *Zeichen der fokalen Funktionsstörungen* frontotemporal und der *erhöhten* fokalen oder generalisierten zerebralen *Krampfbereitschaft* (rhythmische triphasische Wel-





▲ **Abb. 32.12.** Pathologisches EEG bei HSV-Enzephalitis (3. Tag) mit verlangsamer Grundaktivität, linkstemporalem Herd und einzelnen steileren Abläufen

len und  $\delta$ -Wellen, oft links früher als rechts). Im Falle eines unbehandelten Fortschreitens der HSV-Enzephalitis kommt es in späteren und prognostisch ungünstigen Stadien (ca. 6. bis 10. Tag) zur Ausbildung charakteristischer multifokaler *periodischer Komplexe*.

■ **Sonstige Diagnostik.** Eine *Angiographie* ist bei Verdacht auf HSV-Enzephalitis nicht indiziert. Es finden sich allenfalls temporale Raumforderungszeichen.

Dank der PCR-Diagnostik ist die *Hirnbiopsie* aus dem Temporallappen zum immunhistochemischen HSV-Nachweis heute obsolet.

### Therapie

■ **Therapie der ersten Wahl.** Die virustatische Therapie mit *Aciclovir* sollte bei jedem Verdacht auf eine HSV-Enzephalitis so früh wie möglich einsetzen, um die prognostischen Chancen zu verbessern. Bei entsprechender diagnostischer Konstellation (Zeichen der Enzephalitis mit fokalen neurologischen Defiziten bei mononukleär-entzündlichem Liquor und initial unauffälligem CT) sollten keine weiteren mikrobiologischen „Beweise“ abgewartet und mit der parenteralen Aciclovirtherapie begonnen werden. Die Standarddosierung beträgt 10 mg/kg KG alle 8 h über einen Zeitraum von 14(-21) Tage. Die Einzeldosis wird über einen zentralen Zugang als Kurzinfusion mit 100 ml physiologischer NaCl-Lösung verabreicht, wobei die Infusionszeit um 1 h liegen sollte. Auf eine ausreichende allgemeine Flüssigkeitszufuhr muß zum Schutz der Nierenfunktion geachtet werden. Falls initial noch kein zentraler Zugang vorhanden ist, kann die erste Aciclovirgabe, in einem größeren Lösungsvolumen verdünnt, auch langsam über eine



**Tabelle 32.13.** Aciclovirdosierungsintervalle bei Patienten mit HSV-Enzephalitis und Niereninsuffizienz (10 mg Aciclovir/kg KG)

Dosierungsintervall	Kreatininclearance
Alle 8 h	> 50 ml/min
Alle 12 h	25 – 50 ml/min
Alle 24 h	10 – 25 ml/min
Halbierte Dosis alle 24 h	< 10 ml/min

große periphere Armvene gegeben werden, um die Zeit der Therapieeinleitung zu verkürzen. Bei eingeschränkter Nierenfunktion muß die Dosis entsprechend angepaßt werden (Tabelle 32.13).

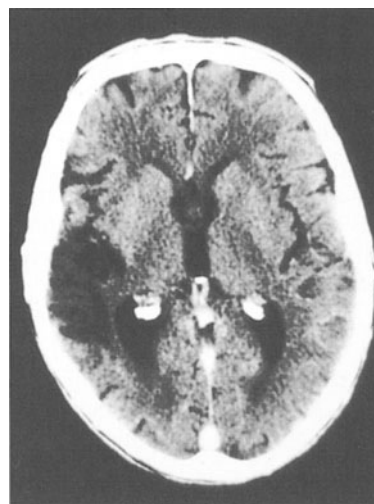
■ **Therapie der zweiten Wahl.** Bei Aciclovirallergie oder bei Aciclovirresistenz des HSV-Stammes kann die Vorläufersubstanz, das *Arabinosidmonophosphat* (*Vidarabin*), versucht werden. Die einmalige Initialdosis beträgt hierbei 10–20 mg/kg KG in 100 ml 5%iger Glukoselösung (oder kalziumfreier Elektrolytlösung) als Kurzinfusion von 20 min. Anschließend wird insgesamt 10–14 Tage lang alle 12 h eine etwa 20minütige Infusion mit 6–8 mg/kg KG in 100 ml 5%iger Glukoselösung gegeben. Bei Vidarabin sind neben der geringeren Wirksamkeit die Nebenwirkungen zu beachten (Leber, Blutbild, gastrointestinale Blutungen, Verdacht auf Terato- und Mutagenität). Sehr selten ist eine Therapie mit Foscarnet nötig.

■ **Allgemeine und adjuvante Therapiemaßnahmen.** Die Behandlung eines Patienten mit einer HSV-Enzephalitis sollte zumindest in ihrer ersten Phase auf einer neurologischen Intensiv(überwachungs)station erfolgen, u. a., um auch die anspruchsvolle pflegerische Versorgung des Patienten zu gewährleisten. Zur antikonvulsiven Einstellung empfiehlt sich in erster Linie Phenytoin (Aufdosierung 2 Tage mit 3mal 250 mg i.v. [*cave*: langsam i.v. über eigenen Zugang wegen Ausfällungsgefahr!]; anschließend 3mal 125 mg i.v./Tag, später 3mal 100 mg oral/Tag; regelmäßige Serumspiegelkontrollen nach vorheriger Applikationspause von wenigstens 6 h). Daneben stehen als Antikonvulsiva Barbiturate und Clonazepam zur Verfügung. Nachteil dieser Substanzen ist die Beeinflussung der Bewußtseinslage der Patienten. Bis zur diagnostischen Sicherheit kann parallel zu Aciclovir eine antibiotische Therapie von ausreichender Breite sinnvoll sein (z. B. 3mal 2 g Cefotaxim). Die Thromboseprophylaxe erfolgt mit 3mal 5000 IE Heparin/Tag s.c., sofern der Patient keine adjuvante Humaninterferon- $\beta$ -Therapie erhält. Diese Interferontherapie kann in besonders schwer verlaufenden, ausgewählten Fällen von HSV-Enzephalitis zu-

sätzlich zu Aciclovir erwogen werden ( $0,3 \times 10^6$  IE/kg KG/Tag als 3- bis 5tägige 24-h-Dauerinfusion). Zu den Nebenwirkungen zählen hohes Fieber, Tachykardien und Gerinnungsstörungen mit dem Risiko der Zunahme einer hämorrhagischen Komponente der HSV-Enzephalitis. Der Einsatz von Dexamethason ist auch im Falle der Entwicklung eines ausgeprägten Hirnödems nicht sinnvoll, da keine Wirkung auf das zytotoxische Ödem zu erwarten ist und zudem dadurch möglicherweise die Virusausbreitung gefördert würde, wengleich im Tiermodell ein günstiger Einfluß gesehen wurde.

### Verlauf und Prognose

Durch den Einsatz von Aciclovir hat sich die Prognose der HSV-Enzephalitis grundlegend gebessert. Voraussetzung ist der frühe Therapiebeginn, d. h. sofort bei Auftreten herdenzephalitischer Zeichen. Die Letalität unbehandelter Patienten mit HSV-Enzephalitis konnte von etwa 70% (Tod durch zunehmenden Hirndruck am 10. bis 14. Tag) durch Aciclovir auf etwa 20–30% gesenkt werden. Ebenso ist die Zahl der Patienten, die schwere Schäden zurückbehalten, geringer, und mehr Patienten können die Erkrankung mit nur leichteren Residuen überleben (ca. 50%) (Abb. 32.13). Als Residualsymptomatik ist v. a. mit amnestischen Bildern, Restaphasien und einer persistierenden zerebralen Anfallsbereitschaft zu rechnen. Zu beachten ist, daß es bei einem kleinen Teil der Patienten nach überstandener HSV-Enzephalitis zu *Rezidiven* kommen kann, mit sekundärer klinischer Verschlechterung, erneut entzündlichen Liquorbefunden, Ansteigen der spezifischen mikrobiologischen Titer und positiver HSV-PCR. Diese Patienten müssen dann wieder nach den oben ge-



**Abb. 32.13.** CT: zystischer temporaler Defekt nach HSV-Enzephalitis. (Dr. Halbsguth, Frankfurt/M.)

benen Empfehlungen spezifisch mit Aciclovir behandelt werden. Wenn sich allerdings im späteren Krankheitsverlauf nach evtl. mehreren Aciclovirbehandlungszyklen ein Übergang in ein chronisches Entzündungsstadium abzeichnet, mit persistierenden entzündlichen Liquorveränderungen, aber fehlenden mikrobiologischen Zeichen einer Reaktivierung (negative HSV-PCR), ist der Einsatz von Kortikosteroiden zu erwägen. Dies geschieht dann unter der Vorstellung der notwendigen Suppression eines durch die HSV-Enzephalitis angestoßenen autoimmunologischen Folgegeschehens.

### Varicella-zoster-Enzephalitis

Die durch das Varicella-zoster-Virus (VZV) hervorgerufene Enzephalitis ist ein seltenes, dann aber schweres Krankheitsbild. Sie ähnelt im klinischen Bild und in den zusatztechnischen Befunden der HSV-Enzephalitis. Die Erkrankung tritt bevorzugt im höheren Lebensalter auf. Bei einem Teil der Patienten kann eine im Vordergrund stehende *zerebellare Symptomatik* den klinischen Verdacht auf den zugrundeliegenden Erreger lenken. Wenn es sich (ungewöhnlicherweise) um die Komplikation einer peripheren Zostererkrankung handelt, ausgehend von einem radikulären Anfangsbefund, geben die typischen Hauteffloreszenzen und Schmerzen den entscheidenden diagnostischen Hinweis. Der Anstieg der *spezifischen VZV-IgM- und später -IgG-Titer* ist erst ab dem 7. bis 10. Tag zu erwarten; die frühe virologische Klärung ist nur durch eine positive PCR möglich. Da sich die Behandlung der VZV-Enzephalitis nicht von derjenigen der HSV-Enzephalitis unterscheidet, hat die diagnostische Unsicherheit in der Anfangsphase der Erkrankung keine praktisch-klinische Bedeutung. Die Prognose der VZV-Enzephalitis ist primär etwas günstiger als die der HSV-Enzephalitis. Die radikulären Zostererkrankungen sowie die Zostermyelitis, -meningitis und -vaskulitis werden an anderer Stelle besprochen.

### Zytomegalievirusenzephalitis

Enzephalitiden mit Zytomegalievirus (CMV) – mit oder ohne CMV-Retinitis – sind nur bei *abwehrgeschwächten Patienten* zu erwarten, d.h. z.B. bei Patienten mit Malignomen und Chemotherapie, immunsupprimierten Transplantatempfängern und HIV-Kranken. Die Diagnose einer nekrotisierenden CMV-Enzephalitis ist ohne Hirnbiopsie *intra vitam* schwierig, kann aber mikrobiologisch versucht werden (serologisch in Serum und Liquor oder durch die *CMV-Polymerasekettenreaktion*). Mit *Ganciclovir*

und *Foscarnet* stehen therapeutisch wirksame Substanzen zur Verfügung, über deren Einsatz sich unter 32.5.3 weitere Einzelheiten finden.

### Epstein-Barr-Virus-Enzephalitis (EBV)

Üblicherweise verläuft die durch das Epstein-Barr-Virus (EBV) hervorgerufene Infektion unter dem klinischen Bild der infektiösen Mononukleose (Pfeiffer-Drüsenfieber). Gelegentlich kann es aber auch zur Entwicklung einer aseptischen Meningitis oder Enzephalitis kommen. Die neurologische Symptomatik tritt dann innerhalb der ersten 3 Krankheitstage auf, nur selten später. Das enzephalitische Bild ist klinisch bunt und umfaßt hirnorganisches Psychosyndrom, Bewußtseinsstörungen, Aphasie, Hemiparese, zerebellare Ataxie, Blickparese, choreoathetotische Hyperkinesen, Myoklonien oder Fazialisparese. Daneben kann es zu einer akuten Polyradikulitis kommen. Die Diagnose ergibt sich aus dem *Anstieg der Monozyten* im Differentialblutbild, dem *entzündlichen Liquorbefund* und den *spezifischen serologischen EBV-Titern* in Serum und Liquor, mit Anstieg im Krankheitsverlauf. Therapeutisch kann *Ganciclovir* versucht werden. Die Prognose ist günstig.

### Enterovirusenzephalitis

Eine Reihe von Enteroviren (ECHO- und Coxsackieviren) können im Einzelfall, neben der Durchfallsymptomatik bzw. pharyngitischen Beschwerden oder Muskelschmerzen, zu einer begleitenden Enzephalitis führen, die klinisch unter dem Bild einer exogenen Psychose mit Bewußtseinsstrübung, epileptischen Anfällen sowie extrapyramidalen und zerebellaren Symptomen verlaufen kann. Die Diagnose wird durch den *Virusnachweis im Stuhl* gestellt. Die Symptomatik bildet sich in der Regel langsam wieder zurück; Residualsymptome sind selten. Eine spezifische Therapie ist nicht bekannt.

### Mumpsenzephalitis

Vor allem bei Mumpserkrankungen im Erwachsenenalter kann es neben der Parotitis selten zur Entwicklung einer *Mumpsorchitis* oder einer *Mumps-meningoenzephalitis* kommen. Klinisch manifestiert sich die Enzephalitis mit Bewußtseinsstörungen, zentralen Paresen, Myoklonien und extrapyramidal-motorischen Störungen. Die Diagnose wird durch das *typische klinische Bild* der Parotitis und die *spezifischen serologischen Titeranstiege* gestellt. Die Erkrankung verläuft meist eher kurz und relativ gutar-

tig. Eine gesicherte spezifische Therapie ist nicht bekannt, und eine Wirkung von Immunglobulinpräparaten ist nicht durch Studien belegt.

### Rötelnenzephalitis

Die Rötelnkrankung mit ihrem feinfleckigen Exanthem und den Lymphknotenvergrößerungen im Nackenbereich führt in seltenen Fällen – nach einer Latenz von einigen Tagen nach Exantheausbruch – auch zu einer Enzephalitis. Das klinische Bild ist bunt und umfaßt Bewußtseinstörung bis hin zum Koma, Krampfanfälle, Herdzeichen, Hirnnervenparesen, ataktische und hyperkinetische Syndrome sowie Tremor. Die Prognose ist zweifelhaft: 6–20% der Patienten sterben (v.a. *schwere Bewußtseinsstörungen* und *epileptische Anfälle* zeigen einen *ungünstigen Verlauf* an). Bei den übrigen Patienten ist eine schnelle Erholung möglich. Die Diagnose wird durch das *Exanthem*, das *entzündliche Liquorsyndrom* und die *typische nachfolgende Serologie* gestellt. Eine gesicherte spezifische Therapie ist nicht bekannt; die Wirksamkeit von Immunglobulinpräparaten ist nicht durch Studien belegt.

### Frühsommermeningoenzephalitis

#### Häufigkeit und Vorkommen

Die zentraleuropäische Frühsommermeningoenzephalitis (FSME) oder zentraleuropäische Enzephalitis (CEE) ist eine endemisch vorkommende Erkrankung mit einem Häufigkeitsspitzen im Juli und August (März bis November).

#### Ätiologie und Pathogenese

Die FSME ist eine Arbovirus-Erkrankung und wird durch *Zecken* (*Ixodes ricinus*: gemeiner Holzbock) auf den Menschen übertragen. Daraus ergibt sich die hauptsächlich FSME-Verbreitung in waldreichen, feucht-gemäßigten Klimazonen, wobei Osteuropa, v.a. die Landschaften entlang der Donau sowie das Burgenland und Kärnten besondere Endemiegebiete darstellen (ca. 0,1% der Zecken sind infiziert). Seltener kommen aber auch in flusnahen deutschen Waldgebieten (Donauseitentäler) südlich der Mainlinie infizierte Zecken vor. Die Übertragung der Infektion erfolgt durch den Zeckenstich im Rahmen der Blutmahlzeit. Bei der FSME handelt es sich um eine *herdförmige Polioenzephalitis*. Allerdings führen die meisten FSME-Virusübertragungen nicht zu einem enzephalitischen Krankheitsbild (nur bei ca. 10% der Infizierten), sondern häufiger zu unspezifischen „grippeartigen“ Beschwerden (bei ca. 30% der Infizierten), oder sie verlaufen klinisch

weitgehend inapparent (bei ca. 60% der Infizierten).

#### Klinik

Die Erkrankung verläuft zweigipflig: Zunächst kommt es 3–21 Tage nach dem Zeckenstich zu einem grippalen Krankheitsbild mit Fieber. Nach einem symptomfreien Intervall von 4–7 Tagen kann eine perakute Meningoenzephalitis folgen (*junge* Patienten haben eher einen *meningitischen*, *ältere* Kranke eher einen *enzephalitischen* Verlauf). Daneben gibt es auch myelitische und polyradikulitische Verlaufsvarianten. Die Enzephalitis führt zu einem progredienten Psychosyndrom mit Orientierungs- und Bewußtseinsstörungen (bis zum Koma). Daneben kommt es zu Hemiparesen, Aphasie, zerebellaren Zeichen sowie seltener zu Krampfanfällen, Myoklonien und Hyperkinesen.

#### Diagnostik

Die Diagnose stützt sich auf die Zeckenstich- bzw. Expositionsanamnese (z.B. Urlaubsreise nach Kärnten) und das grippale Stadium im unmittelbaren Vorfeld der Enzephalitis, auf das *entzündliche lymphozytäre Liquorsyndrom* sowie im weiteren Verlauf auf den *Anstieg der spezifischen FSME-Antikörpertiter* in Serum und Liquor. Spezifische bildgebende oder neurophysiologische Zusatzbefunde gibt es bei der FSME nicht.

#### Therapie

Eine spezifisch wirksame *passive Immunisierung* mit humanem FSME-Immunglobulin, im Sinne einer Postexpositionsprophylaxe, schützt in ca. 60% der Fälle, wenn sie *innerhalb der ersten 2(4) Tage* nach Zeckenstich erfolgt, kann aber auch zu Verschlechterungen führen, insbesondere bei später Verabreichung. Die empfohlene Dosis hängt von der verstrichenen Zeit seit dem Zeckenstich ab (innerhalb 48 h 0,1 ml/kg KG i.m., innerhalb 48–96 h 0,2 ml/kg KG i.m.). Die immunisierende Wirkung besteht nach ca. 24 h und hält anschließend ca. 1 Monat. Aminoglykoside sollen sich in Einzelfällen verschlechternd auf den Verlauf auswirken und deshalb vermieden werden, falls aus gegebenen Gründen eine antibiotische Begleittherapie erwogen wird.

#### Verlauf und Prophylaxe

Im Spontanverlauf bzw. bei nicht rechtzeitiger Postexpositionsprophylaxe kann es bei anhaltend hohem Fieber zu einer zunehmenden Hirndrucksymptomatik und zur zerebralen Einklemmung kommen. Bei günstigerem Verlauf ist nach 1 Woche mit einem Absinken des Fiebers und einer langsamen (Teil-)Remission der neurologischen Symptome zu rechnen. Defektheilungen sind v.a. bei Erwachsenen nicht sel-



ten (bis 40%). Die Letalität liegt in Deutschland um 2%, in Osteuropa auch höher. Bei häufiger Exposition in endemischen Waldgebieten (Urlaubscamper, Waldarbeiter) ist eine *aktive Immunisierung* durch 3malige Impfung gerechtfertigt und bei bis zu 99% der Geimpften wirksam (aktive Grundimmunisierung mit 0,5 ml FSME-Impfstoff i.m. zu den Zeitpunkten 0, 1 und 12 Monate, Auffrischung nach 3 Jahren). Allerdings müssen Risiko und Nutzen einer aktiven Immunisierung individuell abgewogen werden, da einer FSME-Erkrankungswahrscheinlichkeit von 1:500–1:5000 pro Zeckenstich in Endemiegebieten nicht ganz seltene FSME-Impfkomplikationen (Kopfschmerzen, Polyneuritis, Krampfanfälle) gegenüberstehen.

### Lymphozytäre Choriomeningitis

Die Infektion mit dem Virus der lymphozytären Choriomeningitis (LCM) wird in der Regel durch Schmierinfektion von *Goldhamster* oder *Hausmäusen* übertragen. Meist verläuft die Erkrankung mit langer Prodromalphase und „grippeartig“, seltener als Meningitis; noch seltener kann es aber zu schweren hämorrhagisch-nekrotisierenden Enzephalitiden kommen, die meist letal enden. Wenn die Erkrankung günstiger verläuft, zieht sich die Rekonvaleszenz über sehr lange Zeiträume hin. Die Diagnose erfolgt durch indirekten serologischen Antikörpernachweis in Serum und Liquor. Eine spezifische Therapie ist nicht bekannt.

### Rabies (Lyssa)

Die Tollwut wird durch den Bißkontakt (über Speichel) mit einem infizierten (verhaltensgeänderten, meist auffallend wirkenden) Tier übertragen. Die

Inkubationszeit ist variabel und reicht von 2 Wochen bis zu 4 Monaten und länger. Das Virus erreicht über sensible Nerven zentripetal das ZNS. Klinisch leiden die Patienten unter starken Schmerzen in der betreffenden Extremität, die von der Bißstelle ihren Ausgang nehmen. Neuropathologische *Prädilektionsorte* der Lyssaenzephalitis sind das *Di- und Mesenzephalon* sowie das *limbische System*, wodurch sich das typische klinische Bild erklärt. Charakteristisches histologisches Zeichen der Lyssaenzephalitis sind die *Negri-Einschlußkörperchen*. Die Patienten zeigen klinisch hauptsächlich *psychopathologische Veränderungen* mit zunehmender Überempfindlichkeit gegen Sinnesreize, Wesensänderung, Aggressivität und Vigilanzstörungen. Ein weiteres charakteristisches Symptom ist die „*Hydrophobie*“ der Patienten, die durch schmerzhaft Krämpfe der Schlundmuskulatur bei Schluckversuchen zu erklären ist. Für die Behandlung der Rabies gibt es Empfehlungen der WHO, die sich am Maß der Exposition (Belecken der Haut oder Biß) sowie am Zustand des verdächtigen Tieres (akut und nach 10 Tagen Beobachtung) orientieren (Tabelle 32.14). Grundsätzlich stehen Sera für eine aktive (1 ml Tollwut-HDC-Vakzine i.m. an den Tagen 0, 3, 7, 14, 30 und 90) und eine passive Immunisierung (Tollwutimmunserum, 20 IE/kg KG, 50% i.m., 50% um Bißstelle) zur Verfügung.

### 32.3.2 Chronische Enzephalitiden

Atypische chronische Enzephalitiden („Prionerkrankungen“) wie die Creutzfeldt-Jakob-Krankheit, Kuru oder das Gerstmann-Sträussler-Scheinker-Syndrom, werden unter 32.7 besprochen.

Tabelle 32.14. Impfvorgehen (WHO-Empfehlungen) bei Tollwut oder Tollwutverdacht

Expositionsform	Situation des Tieres		Empfohlene Therapie
	Initial	Erste 10 Tage	
Kein sicherer direkter Kontakt, keine Verletzung Hautleckkontakt, Kratzwunde, leichter Biß an bedeckter Körperstelle	Tollwütig		Keine
	Verdacht auf Tollwut	Gesund Tollwütig	AI, ggf. Abbruch nach 5 Tagen AI sofort, PI nach Tollwutdiagnose PI und AI
Schleimhautleckkontakt, große bzw. mehrere Bisse	Tollwütig oder Verdacht auf Tollwut oder Tier nicht greifbar		PI und AI, ggf. Abbruch nach 5 Tagen, wenn Tier gesund

AI aktive Immunisierung, PI passive Immunisierung.

### Subakute sklerosierende Panenzephalitis

Die subakute sklerosierende Panenzephalitis (SSPE) ist eine Paramyxoviruserkrankung mit charakteristischem neuropathologischem Bild. Sie hat als Slow-virus-Erkrankung eine lange Latenzperiode vor Krankheitsbeginn und einen protrahierten späteren Verlauf. Sie tritt sporadisch mit einer Inzidenz von ca. 1:1 Mio./Jahr auf und bevorzugt das Jugendalter und das männliche Geschlecht. Meist hatten die Patienten in den Jahren vor Krankheitsausbruch eine Maserninfektion.

Die Erkrankung verläuft in *mehreren Stadien*, die in der folgenden Übersicht aufgeführt sind.

#### Klinische Charakterisierung der SSPE-Stadien

- Stadium I  
Psychopathologisches Stadium mit Störungen v.a. von Gedächtnis, Sprache, Persönlichkeit und Affektivität
- Stadium II  
Stadium fokalneurologischer Befunde mit Rigor, Myoklonien (8–12/min), Hyperkinesen und Krampfanfällen
- Stadium III  
Spätstadium mit allgemeiner rigorartiger Tonuserhöhung, Hirnnervenstörungen und vegetativen Krisen, später zunehmender Bewußtseinstörung bis zum Koma

Die Gesamtdauer der Erkrankung beträgt im Mittel  $\frac{1}{2}$  bis  $>2$  Jahre, mit großen Schwankungen im Einzelfall und Zunahme mit dem Alter. Die bildgebende Diagnostik ergibt progrediente regressive Veränderungen. Das EEG kann typische periodische  $\delta$ -Wellenkomplexe hoher Amplitude zeigen (Radermecker-Komplexe, Perioden von 5–8 s und partielle Übereinstimmung mit klinischen Myoklonien), z. T. auch paroxysmale steilere Elemente. Die chronisch-entzündlichen Liquorveränderungen zeigen eine *autochthone Produktion von Masern-IgG* an. Eine wirksame Behandlung ist nicht bekannt. Die wichtigste Differentialdiagnose sind die Leukodystrophien des Kindesalters. Der Verlauf endet letal innerhalb von 1–3 Jahren.

### Progressive multifokale Leukenzephalopathie

Die progressive multifokale Leukenzephalopathie (PML) ist eine subakut demyelinisierende Erkrankung der weißen Substanz, die gebunden an eine *Immunschwäche* des Patienten auftritt (Chemotherapie bei Malignomen/Leukosen, Immunsuppression bei Transplantierten, HIV-Krankheit) und durch Papovaviren (SV-40-Virus) ausgelöst wird. Das verursachende Virus wird auch *JC-Virus* genannt, nach den

Initialen des erstbeschriebenen PML-Patienten. Die Erkrankung verläuft je nach Entwicklung der Immunitätslage über Monate bis Jahre und führt zum Tod des Patienten. Es können, je nach Verteilung des leukoenzephalopathischen Prozesses, zahlreiche neurologische Symptome gefunden werden: progredientes hirnorganisches Psychosyndrom, Hemiparese, Tetraparese, extrapyramidale und Hirnstammsyndrome, zerebellare Syndrome, Krampfanfälle. Eine spezifische Behandlung der PML ist nicht bekannt. Es bleibt nur der Versuch, die allgemeine Immunitätslage zu bessern.

### 32.3.3

#### Parainfektöse Enzephalitis

Bei verschiedenen Viruserkrankungen kann es zu einer parainfektösen Enzephalitis kommen (perivenöse, zellulär vermittelte, entzündliche Immunreaktion). Sie ist klinisch in der Regel nicht von einer direkt erregerbedingten Enzephalitis zu unterscheiden. Die Patienten klagen über Kopfschmerzen und zeigen Fieber, Bewußtseinstörung, Meningismus und evtl. neurologische Herdsymptome und Krampfanfälle. Bei anderen Patienten stehen als Variante Hirnstammsymptome ganz im Vordergrund (*Bickerstaff-Enzephalitis*, meist jüngere Patienten), bei einer dritten Gruppe polyradikulitische Zeichen. Beim *Miller-Fisher-Syndrom* schließlich handelt es sich um die Kombination einer Hirnstammenzephalitis mit einer Polyradikulitis. Parainfektöse Enzephalitiden sind nach *Maserninfektionen* (1:1000) und seltener nach *Influenza-, Pocken-, Pertussis-, Röteln-, EBV- und VZV-Infektionen* beobachtet worden. Der Liquorbefund kann leichte entzündliche Veränderungen zeigen, die bildgebende Diagnostik Zeichen des Hirnödems. Das EEG ist regelmäßig allgemein-, z. T. zusätzlich herdförmig oder paroxysmal verändert. Die Differentialdiagnose umfaßt vaskuläre Hirnerkrankungen (arteriell und venös), Intoxikationen, Tumoren und psychiatrische Krankheitsbilder. Die vorausgegangene Infektionskrankheit stellt einen wichtigen anamnestischen Hinweis dar. Es liegen keine einheitlichen Empfehlungen zur *Therapie* solcher parainfektösen Enzephalitiden vor. In einem Teil der Fälle soll sich die Gabe von Kortikosteroiden günstig ausgewirkt haben. Ansonsten wird man sich auf die symptomatische Therapie (z. B. von Krampfanfällen) sowie die notwendige Intensivpflege beschränken müssen. Die *Prognose* ist für die zerebralen Verlaufsformen am ungünstigsten (bis 20% Letalität), während sie für zerebellare und noch mehr für Hirnstammenzephalitiden besser ist, z. T. mit vollständiger Remission.

### 32.3.4

#### Postvaksinale Enzephalitis

Als seltene Komplikationen sind nach Schutzimpfungen gegen virale Erkrankungen enzephalitische Krankheitsbilder beobachtet worden, am häufigsten (1:10000–1:30000) nach *Pockenschutzimpfung*, seltener nach *Grippeimpfungen* (1:1 Mio.) und nach *aktiver Immunisierung gegen Tollwut*. Die Prognose dieser postvaxinalen Enzephalitiden ist unterschiedlich, am ungünstigsten nach der Pockenimpfung (bis 30% Letalität und mehr).

### 32.3.5

#### Pilzenzephalitiden

Pilzenzephalitiden treten bei Patienten mit angeborenem oder erworbenem Immundefekt auf. Die Pilzbesiedelung ist auch außerhalb des Nervensystems zu finden (Respirations-, Verdauungs-, Genitaltrakt und Haut). Eine charakteristische neurologische Symptomatik weisen sie nicht auf, vielmehr hängt das klinische Bild vom Ausmaß und der Lokalisation des Pilzbefalls ab. Meistens verläuft die Pilzerkrankung am Nervensystem als *basale granulomatöse Meningitis*. In bestimmten Fällen kann es aber auch zu einem granulomatösen Hirnbefall mit multipler Abszeßbildung im Marklager kommen. Häufigste Mykosen in Westeuropa sind Erkrankungen durch *Candida albicans*, *Cryptococcus sp.* und *Aspergillus sp.* Der Liquor ist entzündlich verändert mit erniedrigten Zucker- und erhöhten Laktatwerten. Die Diagnose wird mikrobiologisch durch mikroskopischen (Tuschepräparat) und/oder kulturellen Pilznachweis sowie durch serologische Reaktionen (Serum und Liquor) gestellt. Die Therapie erfolgt weitgehend einheitlich mit einer Kombination aus *Amphotericin B* (0,5 mg/kg KG/Tag, nach Testdosis!) und *Flucytosin* (150 mg/kg KG/Tag). Beide Substanzen weisen eine *erhebliche Toxizität* auf (Nephro- und Myelo- bzw. Myelo- und Hepatotoxizität). Ein wichtiges neueres Pilzmittel stellt für neurologische Indikationen das *Fluconazol* dar (200–800 mg/Tag), das wesentlich besser verträglich ist. Fluconazol kann aber die klassischen Pilzmittel in der neurologischen Initialtherapie nicht ersetzen, sondern allenfalls ergänzen, da sein Wirkungseintritt für die Behandlungseinleitung zu langsam ist. Umgekehrt stellt die *antimykotische Rezidivprophylaxe* nach erfolgreicher Akuttherapie eine Domäne von Fluconazol dar. Weitere Einzelheiten zu den ZNS-Mykosen und ihrer Therapie finden sich unter 32.5.

### 32.3.6

#### Bakterielle Enzephalitiden

##### Bakterielle Herdenzephalitis

##### Ätiologie und Pathogenese

Im Rahmen bakteriell-septischer Erkrankungen kann es hämatogen auch zu einer zerebralen Aussaat und zu einer multifokalen bakteriellen Herdenzephalitis kommen. Eine bakterielle Endokarditis ist am häufigsten der Ausgangspunkt solcher Erkrankungen. Eine besondere Risikogruppe stellen *i.v.-Drogensüchtige* dar. Die häufigsten Erreger sind *Streptococcus viridans* und *Staphylococcus aureus*.

##### Klinik

Der Krankheitsbeginn ist bei der bakteriellen Herdenzephalitis oft akut, mit subfebrilen bis febrilen Temperaturen, Kopfschmerzen, flüchtigen variablen Herdsymptomen, Bewußtseinsstörungen und fokalen oder generalisierten Krampfanfällen.

##### Diagnostik

Der Verdacht auf eine bakterielle Endokarditis ergibt sich bei multifokalen, wechselnden, zerebralen Herdsymptomen und Entzündungszeichen (Leukozytose, Linksverschiebung, Anämie, BSG-Beschleunigung) (Tabelle 32.15). Ein pathologischer kardialer Auskultationsbefund kann vorliegen, die transösophageale Echokardiographie (TEE) zeigt im typischen Fall aufgelagerte bakterienhaltige Herzklappenthromben und nekrotische Klappendefekte. Der Liquor ist aufgrund der hämatogenen Aussaat relativ wenig verändert (diskrete lymphozytäre Pleozytose, leichte Eiweißhöhung). Erreger sind meist nicht aus dem Liquor, wohl aber aus der Blutkultur anzüchtbar (mehrfache kurzfristige Blutkulturanlagen mit aeroben und anaeroben Kulturmedien, v.a. im Fieberanstieg, aber auch ohne Vorliegen febriler Temperaturen). Das EEG hilft mit variabel abnormen Befunden (Allgemeinveränderungen, Herdstörungen, paroxysmale Veränderungen) nicht weiter. Die bildgebenden Untersuchungen des Gehirns (CT und MRT) zeigen ggf. multifokale Mikroabszesse und Infarktzone im Bereich der Arteriolen und Kapillaren, können aber in den ersten 24 Krankheitsstunden noch normal sein.

##### Komplikationen

In Anbetracht des kardialen Streuherdes muß neben den zentralnervösen Komplikationen naturgemäß auch mit anderen septisch-embolischen Problemen gerechnet werden, z.B. mit einer bakteriellen Herdenephritis und Mikroembolien (Osler-Splits) der Extremitätenakren. Selten kann es auch durch bakterielle Embolien in die Vasa vasorum zur Entwicklung sog. mykotischer Aneurysmen kommen.



**Tabelle 32.15.** Synopsis der klinischen Situation bei bakterieller Endokarditis

Parameter	Befund
Klinik	Fieber, Schüttelfrost, reduzierter AZ, Herzgeräusch, Splenomegalie, Petechien und bakterielle Mikroembolien (u. a. Osler-Splits), wechselnde zerebrale Herdbefunde (spät!)
Labor	BSG-Beschleunigung, CRP-Erhöhung, Anämie, Leukozytose mit Linksverschiebung, Mikrohämaturie
Echokardiographie und TEE	Vegetationen auf den Herzklappen, Klappendefekte
Blutkultur	Staphylokokken, Enterokokken, Streptococcus viridans (Endocarditis lenta), selten Pilze

### Therapie

Als breite Startbehandlung empfiehlt sich eine antibiotische Dreifachkombination aus Penicillin, einem Aminoglykosid und einem staphylokokkenwirksamen Mittel (Tabelle 32.16). Nach Eintreffen positiver Blutkulturen sowie der Resistenzbestimmungsergebnisse wird die Therapie den tatsächlichen Erfordernissen angepaßt.

Die Patienten sollten zumindest in der Anfangsphase der Erkrankung auf einer Intensiv(überwachungs)station gepflegt werden. Temperaturen über 38°C müssen symptomatisch gesenkt werden (Wadenwickel und/oder 3mal 1 g ASS/Tag i.v.). Als Thromboseprophylaxe und zur Verhinderung einer Verbrauchskoagulopathie empfiehlt sich die Gabe von 2mal 7500 IE Heparin/Tag s.c. Im Falle einer klinisch relevanten Hirndruckerhöhung sollte der Oberkörper mit einer Neigung von ca. 30° gelagert werden, ggf. ergänzt durch eine Osmotherapie. Im Falle einer größeren zerebralen Abszeßentwicklung kann nach antibiotischer Vorbehandlung eine neurochirurgische Intervention notwendig werden. Die Operation einer kardialen Emboliequelle an den Herzklappen kann die Prognose entscheidend verbessern (s. S. 1287 ff.).

### Verlauf und Prognose

Ohne Behandlung verläuft die septische Herdenzephalitis durch progrediente Hirndrucksteigerung meist tödlich. Erhält der Patient eine frühzeitige antibiotische Behandlung und werden alle eventuellen

Komplikationen berücksichtigt, so ist die Prognose besser, die Letalität liegt jedoch trotzdem noch um 50%. Auch bei Ausheilung der Enzephalitis muß mit bleibenden Residuen, auch persistierenden Anfallsleiden, gerechnet werden.

### Fleckfieberenzephalitis

Die Fleckfieberenzephalitis wird durch Rickettsien (*Rickettsia prowazeki*) verursacht und durch den Biß infizierter Kleiderläuse übertragen. Die Erkrankung hängt daher in ihrer Häufigkeit stark von den hygienischen Lebensbedingungen ab und ist in Westeuropa selten. Die Inkubationszeit liegt bei 11–12 Tagen. Die klinische Symptomatik unterscheidet sich nicht in charakteristischer Weise von anderen Enzephalitiden, es kommt aber zusätzlich zum namensgebenden *Exanthem* (meist ca. 5. bis 10. Tag). Die Untersuchung der Haut auf Läusebisse ist diagnostisch sinnvoll. Gehäuft können sich im Krankheitsverlauf *Sinus- und Hirnvenenthrombosen* entwickeln. Die Diagnose kann mikrobiologisch ab dem 10. Krankheitstag durch Blut- und Liquoruntersuchung gestellt werden (*Weil-Felix-Reaktion*, ELISA, IFT). Die Therapie erfolgt antibiotisch mit Doxycyclin, initial 2mal 0,2 g i.v., dann oral, bis 6 Tage nach Entfieberung. Alternativ: Gyrasehemmer, Rifampicin oder Chloramphenicol.

### Neurolues

#### Vorkommen und Häufigkeit

Lueserkrankungen kommen in Westeuropa auch heute noch mit einer gewissen Regelmäßigkeit vor. Die in vielen neurologischen Kliniken übliche Screeninguntersuchung auf Lues (TPHA) ist daher durchaus sinnvoll, zumal die klinische Symptomatik variabel sein kann. Die Erkrankung ist anonym meldepflichtig; im Falle der Therapieverweigerung besteht namentliche Meldepflicht. Einen zusätzlichen

**Tabelle 32.16.** Vorschlag einer initialen Dreifachkombination bei bakterieller Herdenzephalitis mit noch unbekanntem Erreger

Antibiotikum	Dosierung
Penicillin G	4mal 10 Mega-IE/Tag i.v.
Gentamicin	3mal 80 mg/Tag i.v. <sup>a</sup>
Oxacillin	4mal 1 g/Tag i.v.

<sup>a</sup> Cave N. VIII und Nierenfunktion, ggf. Dosisanpassung!

Wandel hat das klinische Bild im Falle der Koinfektion mit HIV erfahren (32.5).

### Ätiologie und Pathogenese

Die Syphilis wird durch das in der Regel sexuell übertragene *Treponema pallidum* verursacht und verläuft über Jahre und Jahrzehnte in 4 typischen Stadien. 3 Wochen nach der Ansteckung kommt es an der üblicherweise genitalen Infektionsstelle im 1. Stadium der Krankheit (Hautstadium) zur Bildung eines schmerzlosen Schleimhautgeschwürs, das auch ohne Behandlung nach einiger Zeit spontan abheilt. 6 Wochen nach der Infektion werden die spezifischen serologischen Luesreaktionen im Blut positiv. Frühestens 9 Wochen nach dem Infektionszeitpunkt kommt es im 2. Krankheitsstadium zu einer generalisierten Ausbreitung des Erregers im Organismus. Klinisch ist dieses Stadium meist gekennzeichnet von einem begleitenden spezifischen Exanthem am gesamten Integumentum. Bei einem Teil der Patienten kommt es in diesem Stadium auch bereits zu einer klinisch faßbaren neurologischen Beteiligung in Form einer *frühluischen Meningitis*. Wird auch dieses Generalisierungsstadium undiagnostiziert und unbehandelt durchlaufen, schließt sich in der Regel ein jahrelanges klinisch stummes *Latenzstadium* an (Lues latens seropositiva). Nach einigen Jahren kann es dann im 3. Stadium der Krankheit zu mesenchymalen (*Lues cerebrospinalis*) und nach 10–20 Jahren zu parenchymatösen ZNS-Manifestationen kommen (*Metallues*). Die progressive Paralyse und die Tabes dorsalis sind bei bis zu 10% aller Luesinfizierten zu erwarten.

### Klinik

Soweit die Neurolues als *Lues cerebrospinalis* mit spezifischer *zerebraler Arteriitis* verläuft (Infektion der Vasa vasorum und obliterierende Gefäßwandentzündung), zeigt sie im klinischen Bild die Zeichen des akuten Hirninfarktes im Versorgungsgebiet der betroffenen Hirnarterien. Bei den seltenen, von den Meningeal ausgehenden Gummatabildungen kommt es klinisch zu Bildern wie bei zerebralen (oder spinalen) Raumforderungen. Ganz anders ist die Klinik der *progressiven Paralyse*, bei der sich eine *langsam progrediente Demenz* ausbildet. Da schwerpunktmäßig die Stirnhirnrinde betroffen ist, sind im klinischen Bild v. a. Änderungen von Antrieb, Affektivität („Witzelsucht“) und Konzentrations- und Gedächtnisleistungen zu beobachten. Neben der Demenz und einer allgemeinen Leistungsminderung können sich bei der progressiven Paralyse im Einzelfall Bilder einer floriden exogenen Psychose entwickeln, nicht selten von ausgeprägt expansivem Charakter („Größenwahn“). Klinisch wichtig sind die *charakteristischen Pupillenstörungen* bei der Neurolues (ca. 30% der Pa-

tienten in Stadium III, >60% in Stadium IV), mit engen, unrunder und lichtstarren Pupillen bei erhaltener Konvergenzreaktion (*Argyll-Robertson-Pupille*). Die Klinik der Tabes dorsalis wird an anderer Stelle besprochen (s. S. 489).

### Diagnostik

Wichtigster diagnostischer Marker ist die spezifische Luesserologie in Serum und Liquor. Neben den vergleichsweise unspezifischen Screeningparametern (TPHA, VDRL) gibt es auch hochspezifische, *luesbeweisende Bestätigungsreaktionen* (FTA-Abs-Test, 19S-IgM-FTA-Abs-Test). Die allgemeinen entzündlichen Liquorveränderungen sind bei der Neurolues in Stadium III und IV weniger ausgeprägt als in den früheren Krankheitsstadien (z. B. bei der frühluischen Meningitis), können jedoch regelmäßig nachgewiesen werden. Es finden sich eine intrathekale IgG- und IgM-Synthese, jedoch keine erhöhten IgA-Titer. Die bildgebenden Verfahren (multiple zerebrale Infarkte bei der *Lues cerebrospinalis* oder progrediente regressive Hirnveränderungen bei der progressiven Paralyse) und das EEG (Herd- und/oder Allgemeinveränderungen) erbringen keine die spezielle Diagnose beweisenden Befunde.

### Therapie

Eine sichere Behandlung der Neurolues gelingt mit der intravenösen Gabe von Penicillin G (2–3mal 10 Mega-IE oder 4mal 5 Mega-IE/Tag über 14–21 Tage). Am 1. Tag der Penicillinbehandlung kann es durch den initialen Zerfall einer großen Treponemenzahl zur Freisetzung von Endotoxinen (Jarisch-Herxheimer-Reaktion) kommen, die mit Fieber und Schüttelfrost einhergeht und nicht mit einer Penicillinallergie verwechselt werden darf. Gegebenenfalls ist die Gabe von Prednison (40–60 mg i. v.) sinnvoll (nicht prophylaktisch). Bei Penicillinallergie kommen als Ausweichmittel Doxycyclin (2mal 0,1 g/Tag i. v. für 4 Wochen), Erythromycin (4mal 500 mg/Tag p. o. für 4 Wochen) oder Ceftriaxon (2 g/Tag i. v. für 2–3 Wochen) in Frage, letzteres v. a. bei Schwangeren. Nach Abschluß der ersten Penicillinbehandlung („Kur“) sollte der Patient nach ca. 1/2 Jahr erneut lumbalpunktiert und eine zweite „Sicherheitsbehandlung“ gegeben werden. Weitere Kontrollen des Liquors und ggf. auch weitere Penicillinzyklen können bei zweifelhaftem klinischem Verlauf oder nicht erreichter Liquorsanierung notwendig werden. Eine geringe Eiweißerhöhung und oligoklonales IgG können im Liquor als „Narbe“ auch nach erfolgreicher Behandlung bestehen bleiben.

### Verlauf und Prognose

Unter erfolgreicher Penicillinbehandlung ist mit einer Besserung der klinischen Symptomatik (Infarkt-

symptome, Demenz, exogene Psychose) zu rechnen. Rezidive sind bis zu 5 Jahre nach Erstbehandlung möglich. Umgekehrt kann sich der Patient nach erfolgreicher Sanierung einer (Neuro-)Lues grundsätzlich wieder neu mit *Treponema pallidum* infizieren. Die Besonderheiten der Koinfektion mit HIV sind unter 32.5.6 erläutert.

## Neuroborreliose

### Vorkommen und Häufigkeit

Die Erkrankung findet sich weltweit in gemäßigten, feuchten und waldreichen Klimazonen, bestimmt durch die Lebensbedingungen des Vektors. Die meisten Infektionen verlaufen subklinisch (mittlere asymptomatische Durchseuchung der Bevölkerung in Deutschland um 10%).

### Ätiologie und Pathogenese

Die Borreliose (nach dem Ort der Erstbeschreibung in den USA auch „Lyme disease“ genannt) wird durch bestimmte Spirochäten (*Borrelia burgdorferi*) verursacht, die durch Zeckenstich (*Ixodes ricinus*: gemeiner Holzbock) auf den Menschen übertragen werden. Die Erkrankung verläuft in „3 Stadien“, von denen die ersten beiden Stadien an dieser Stelle nicht besprochen werden sollen (Haut- und frühes Organstadium, s. S. 419f.). Ohne antibiotische Behandlung kann es nach einer Latenzperiode von vielen Monaten bis einigen Jahren im 3. Krankheitsstadium zu einem chronisch-progredienten oder mehr schubartigen enzephalomyelitischen Krankheitsbild kommen.

### Klinik

Das enzephalomyelitische Spätbild der Neuroborreliose führt schleichend zu einer progredienten Tetraparese sowie zu einer Demenz.

### Diagnostik

Die Diagnose wird *serologisch* gestellt, indem in Serum und Liquor (z. B. im ELISA) spezifische IgG-Antikörper (in frühen Stadien auch IgM) nachweisbar sind und im Western-Blot-Verfahren spezifische Banden auftreten. Ein Teil der Patienten wird bei entsprechend sorgfältiger Exploration in den Jahren vor der Erkrankung einen oder mehrere Zeckenstiche angeben, evtl. auch ein Erythema chronicum migrans. Diese anamnestischen Angaben sind aber keine obligatorische Voraussetzung für die Diagnose einer Neuroborreliose, da das Frühstadium klinisch stumm verlaufen kann und der Zeckenstich vom Patienten nicht immer bemerkt wird. Der Liquor ist bei der Neuroborreliose entzündlich verändert, mit einer Pleozytose (über 30 Lymphozyten/ $\mu$ l; typischerweise IgM-haltige aktivierte B-Lymphozyten) sowie einer

**Tabelle 32.17.** Beispiele der intravenösen Behandlung der Neuroborreliose (14–28 Tage)

Medikament	Dosierung
Cefotaxim	3mal 2 g/Tag
Ceftriaxon	1mal 2 g/Tag

Gesamteiweißerhöhung (über 1 g/l). In der MRT zeigen sich im T2-gewichteten Bild *hyperintense Entzündungsherde im periventriculären Marklager*. Der Befund kann bildmorphologisch der multiplen Sklerose ähneln.

### Therapie

Die Therapie der Wahl ist antibiotisch, wobei dem grundsätzlich wirksamen Penicillin G aufgrund von In-vitro-Ergebnissen Cephalosporine der 3. Generation vorzuziehen sind. Die Behandlung wird intravenös durchgeführt und sollte 14–28 Tage dauern (Tabelle 32.17). Mit einer abnormen Reaktion zu Beginn der Behandlung (vergleichbar der Jarisch-Herxheimer-Reaktion bei der Behandlung der Lues) ist bei der Spätform der Neuroborreliose nicht zu rechnen (wohl aber bei der Garin-Bujadoux-Bannwarth-Polyradikulitis [akute Neuroborreliose]). Sollte eine Allergie gegen Cephalosporine bestehen, kann auf Tetracycline (z. B. Doxycyclin, 0,2 g/Tag i. v.) ausgewichen werden. Bei Tetracyclinen muß auf eine ausreichende Dosierung und evtl. längere Behandlungszeit (bis zu 4 Wochen) geachtet werden, um ausreichende therapeutische Sicherheit zu erzielen. Eine Liquorkontrolle nach 3–6 Monaten ist sinnvoll; bei nicht ausreichend saniertem Liquor ist eine erneute Behandlung erforderlich.

### Verlauf und Prognose

Unter der beschriebenen antibiotischen Behandlung mit einem Cephalosporin der 3. Generation ist mit einer Besserung der klinischen Symptomatik im Verlauf von einigen Wochen zu rechnen.

## 32.4

### Parasitosen

W. ENZENSBERGER

Bei den meisten Parasitosen handelt es sich um in unseren Breiten seltene Erkrankungen, die jedoch aufgrund der steigenden Zahl der Fernreisen wieder an differentialdiagnostischer Bedeutung gewinnen. Aufgrund der klinischen Wertigkeit werden hier die Zystizerkose und die Echinokokkose ausführlicher



besprochen. Die zerebrale Toxoplasmose ist in ihrer wachsenden Häufigkeit eng an die ständig zunehmende Zahl der HIV-Infektionen und -Erkrankungen gekoppelt und wird daher unter 32.5 detaillierter behandelt.

### 32.4.1 Toxoplasmose

Die Durchseuchung der Bevölkerung mit *Toxoplasma gondii* ist in Deutschland hoch. Sie steigt parallel zum Lebensalter und erreicht v.a. in ländlichen Regionen bis zu 80%. Die Infektion erfolgt über Tierkontakte (Katzen) und Genuß von rohem Fleisch. Die Erkrankung verläuft in der Regel inapparent. Eine zerebrale Toxoplasmose ist im Erwachsenenalter unter normalen immunologischen Bedingungen sehr selten zu erwarten. Die besondere Situation bei HIV-Kranken ist im Zusammenhang mit Aids (32.5.7) beschrieben. Bezüglich der konnatalen Toxoplasmose (neurologische Leitsymptome und -befunde: Mikro- oder Hydrozephalus, intrakranielle Verkalkungen, epileptische Anfälle, mentale Retardierung und Augenbeteiligung) wird auf die Lehrbücher der Kinder- und Frauenheilkunde verwiesen.

### 32.4.2 Zystizerkose

#### Ätiologie, Pathogenese und Vorkommen

Bei der Zystizerkose handelt es sich um die zerebrale Absiedlung der *Finnen* (*Cysticercus cellulosae*) des *Schweinebandwurms* (*Taenia solium*). Die Zystizerkose ist nicht an besondere immunologische Bedingungen geknüpft und tritt viele Jahre nach Aufnahme der Taenieneier auf. Die Erkrankung verläuft multifokal (basale Meningen, 4. Ventrikel, Großhirn; auch spinal möglich).

Die Zystizerkose ist v.a. in Mittel- und Südamerika, Afrika und Indien gehäuft anzutreffen (Reiseanamnese!).

#### Klinik

Die *Zystizerkenenzephalitis* weist in ihrem klinischen Bild keine charakteristischen Besonderheiten auf. Es kommt zu einem variablen progredienten organischen Psychosyndrom, fokalen und generalisierten Krampfanfällen, Hirnnervenlähmungen sowie Zeichen des zunehmenden Hirndrucks, ggf. auch zu spinalen Symptomen.

#### Diagnostik

Eine *Eosinophilie* im Differentialblutbild sowie in der Liquorzytologie kann neben den allgemeinen ent-

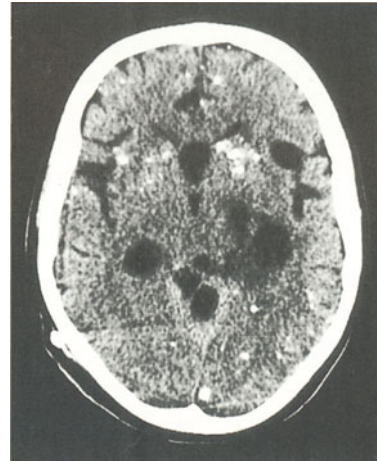


Abb. 32.14. Zystizerkoseherde in der CT, z. T. verkalkt, z. T. zystisch, im Hirnparenchym gelegen bzw. mit Beziehung zu den Liquorräumen. (Dr. J. Berkefeld, Universitätsklinik Frankfurt, Institut für Neuroradiologie)

zündlichen Liquorveränderungen bereits einen wichtigen Hinweis auf diese parasitäre Erkrankung geben. Dazu kommen positive *Komplementbindungsreaktionen* (KBR) auf das Antigen der Zystizerkosekapsel in Serum und Liquor und die Befunde spezifischer IgM- und IgG-ELISA. In der bildgebenden Diagnostik (CT oder MRT) stellen sich *multifokale rindennahe Herde* dar, die eine variable Kontrastmittelaufnahme zeigen und bei der chronischen Verlaufsform *verkalkte Anteile* haben können (Abb. 32.14). Eventuell kann eine Weichteilröntgenaufnahme oder eine CT der Oberschenkelmuskulatur ebenfalls kleine intramuskuläre Verkalkungen sichtbar machen.

#### Therapie

Die Behandlung der Neurozystizerkose erfolgt einerseits *symptomatisch* (Antikonvulsiva, Oberkörperlagerung bei 30°, ggf. Osmohirndrucktherapie, evtl. Dexamethason bis zu 4mal 4 mg/Tag i.v.), andererseits *spezifisch mit Praziquantel*. Die Therapie wird 15 Tage lang durchgeführt, in einer gewichtskorrigierten Dosierung (50 mg/kg KG, verteilt auf 3 Einzeldosen). In der Anfangsphase der Behandlung führt bei der Mehrzahl der Patienten die Destruktion der Zysten zu einer entzündlichen Reaktion mit Fieber, Kopfschmerzen, Meningismus, Übelkeit und Erbrechen. Herdsymptome können sich vorübergehend verstärken. Der Liquor kann vermehrte Entzündungszeichen aufweisen. Der Therapieverlauf kann durch begleitende Dexamethasongabe (s. oben) wesentlich verbessert werden. Die Therapiekontrolle erfolgt klinisch sowie zerebral bildgebend. In ausgewählten Fällen (z.B. bei intraventrikulären oder

spinalen Zysten) kann eine neurochirurgische Zystenentfernung notwendig sein. Im Falle von Liquorzirkulationsstörungen ist eine externe Ventrikeldrainage bzw. eine Shuntanlage indiziert. Eine medikamentöse Wiederholungsbehandlung kann nach einigen Monaten erforderlich werden.

### 32.4.3 Echinokokkose

Die Erkrankung wird in erster Linie von befallenen Hunden (Hundebandwurm, *Echinococcus granulosus*) auf den Menschen übertragen. Endemiegebiete stellen v.a. die Länder Osteuropas dar, in denen es gehäuft streunende infizierte Hunde gibt. Während der Hund die Würmer trägt und deren Eier ausscheidet, ist der Mensch als Zwischenwirt Träger der Echinokokkenzysten (v.a. in Leber und Gehirn). Diese Zysten können eine erhebliche Größe annehmen, so daß die Erkrankung mit *fokal-neurologischen Symptomen*, aber auch unter den Zeichen der zerebralen oder spinalen Raumforderung verlaufen kann. Im Differentialblutbild und in der Liquorzytologie besteht gelegentlich eine *Eosinophilie*, eine mikrobiologische Diagnose ist mittels *KBR* möglich. Die bildgebenden Verfahren (CT, MRT) zeigen die variabel großen Zysten (solitär oder multifokal, z. T. mit verkalktem Anteil). Die Behandlung ist neurochirurgisch. Der Operateur sollte in der Echinokokkenchirurgie erfahren sein, da die Echinokokkenzysten bei ihrer Entfernung auf keinen Fall verletzt und eröffnet werden dürfen (Aussaat!). Im Falle nicht (radikal) operabler Echinokokkenzysten kann eine medikamentöse Therapie mit Albendazol erfolgen (mindestens 2–3 4wöchige Behandlungszyklen, dazwischen 2 Wochen Pause, mit täglich 2mal 400 mg p.o.; Personen <60 kg erhalten 15 mg/kg KG).

### 32.5 Aids

W. ENZENSBERGER

**Aids (acquired immunodeficiency syndrome) ist eine durch das HIV (human immunodeficiency virus) hervorgerufene chronische retrovirale Infektionskrankheit, die nach einer durchschnittlich 10 Jahre währenden Latenzperiode klinisch manifest wird und unter progredienter Verschlechterung der Immunitätslage in ein bis mehreren Jahren zum Tod des Patienten führt. In jedem Krankheitsstadium sind neurologische Komplikationen möglich, die das**

**zentrale oder das periphere Nervensystem betreffen können. Über 50% der HIV-Kranken entwickeln in ihrem Krankheitsverlauf neurologische Symptome. Man unterscheidet pathogenetisch orientiert primäre und sekundäre Neuromanifestationen und meint damit direkt oder nur indirekt durch das HIV verursachte neurologische Störungen.**

In der folgenden Übersicht findet sich eine pathogenetisch orientierte Auflistung der bei HIV-Kranken vorkommenden Neuromanifestationen.

#### Primäre und sekundäre HIV-Neuromanifestationen

##### Primäre HIV-Neuromanifestationen

- Zum Zeitpunkt der HIV-Serokonversion
  - Akute HIV-Meningoenzephalitis
  - Akute HIV-Myelitis
  - Akute HIV-Polyradikulitis
- Chronische Spätmanifestationen
  - Rezidivierende HIV-Meningitis
  - Aids-Enzephalopathie
  - Vakuoläre Myelopathie
  - Polyneuropathien, Myopathien

##### Sekundäre HIV-Neuromanifestationen

- Opportunistische Infektionen
  - Protozoen (*Toxoplasma gondii*)
  - Viren (CMV, JC-Virus, HSV, VZV)
  - Pilze (*Cryptococcus neoformans*, *Aspergillus* sp.)
  - Bakterien (*Mycobacterium tuberculosis*, atypische Mykobakterien, *Listeria monocytogenes*, *Treponema pallidum*)
- Tumoren
  - Primäres ZNS-Lymphom
  - Sekundäres ZNS-Lymphom (bei systemischem NHL)
- Vaskuläre ZNS-Komplikationen
  - Bei erworbenen Gerinnungsstörungen
  - Bei „zerebraler Vaskulitis“
- Metabolische Hirnfunktionsstörungen
  - Primär das ZNS betreffend
  - Sekundär, bei internistischen HIV-Komplikationen

Diese Einteilung muß um die Aspekte ihres zeitlichen Auftretens im Krankheitsverlauf ergänzt werden. Gewisse primäre Neuromanifestationen sind schon wenige Wochen nach dem HIV-Infektionszeitpunkt als Akutkrankheiten zu erwarten. Andere Komplikationen, denen z. T. „Markerfunktion“ für die Ersterkennung einer bestehenden HIV-Krankheit zukommen kann (z.B. Zostererkrankungen bei jungen Erwachsenen), treten während der jahrelangen Latenzperiode der HIV-Infektion bzw. im Aids-Vorstadium (Aids related complex [ARC]) auf. Eine dritte Gruppe von primären und sekundären neurologischen Komplikationen schließlich, die ausnahmslos zu den Aids-Vollbilderkrankungen zu zählen sind (nach den Kriterien der Centers for Disease Control [CDC] in Atlanta/USA), manifestiert

sich erst spät im Krankheitsverlauf (Zahl der CD4-Lymphozyten meist unter 100/μl). Diese neurologischen Vollbildkomplikationen führen in der Regel unbehandelt zum Tode.

In der Therapie der HIV-Krankheit sind in den letzten Jahren bemerkenswerte Fortschritte erzielt worden, die eine längerfristige Suppression der HIV-Vermehrung und eine Verlangsamung des damit zusammenhängenden progredienten Immundefektes erlauben. Substanzen mit unterschiedlichen Wirkprinzipien und Angriffspunkten werden in den modernen Anti-HIV-Therapieschemata kombiniert eingesetzt, im Sinne von Zweier- oder Dreierkombinationen (s. auch S. 707). Durch ein solches Vorgehen läßt sich gleichzeitig das Risiko einer HIV-Resistenzentwicklung vermindern. Als Parameter für die Überprüfung der Wirksamkeit einer eingeschlagenen Anti-HIV-Therapie steht neuerdings die direkte Bestimmung der sog. „HIV-Viruslast“ (HIV viral load) zur Verfügung, indem durch eine quantitative PCR die Menge zirkulierender HIV-Partikel bestimmt werden kann. Zusätzlich zu den direkten Anti-HIV-Mitteln haben die letzten Jahre auch Weiterentwicklungen und Fortschritte bei den Behandlungsmöglichkeiten opportunistischer Infektionen erbracht.

Nachstehend werden die wichtigsten HIV-Neuromanifestationen im einzelnen besprochen.

### 32.5.1

#### Akute HIV-Enzephalitis

##### Vorkommen und Häufigkeit

Die akute HIV-Meningoenzephalitis wird nur bei einem kleinen Teil der HIV-Kranken beobachtet (ca. 1%) und ist damit deutlich seltener als die mononukleoseartige akute HIV-Krankheit (5–10% der HIV-Kranken).

##### Ätiologie und Pathogenese

Die Ursache ist der Erreger der HIV-Krankheit, das human immunodeficiency virus (HIV), ein humanpathogenes Retrovirus, das Anfang der 80er Jahre über Afrika und die USA nach Westeuropa gekommen ist. Das HIV wird bevorzugt sexuell bzw. durch Blutkontakt mit HIV-Infizierten (z. B. gemeinsamer Nadelgebrauch bei i.v.-Drogensüchtigen) übertragen. Die akute *HIV-Meningoenzephalitis* tritt in der Frühphase der stadienhaft verlaufenden HIV-Krankheit auf, kurz vor bzw. während der *HIV-Serokonversion*. Der zeitliche Abstand zur HIV-Infektion liegt in der Regel bei etwa 3 Wochen.

##### Klinik

Die akute HIV-Enzephalitis ist nicht von einer sonstigen akuten viralen Enzephalitis zu unterscheiden.

Die Patienten entwickeln ein allgemeines Krankheitsgefühl, Fieber, Kopfschmerzen, Bewußtseinsstörungen, Zeichen der exogenen Psychose, evtl. Meningismus und fakultativ Krampfanfälle.

##### Diagnostik

Die Diagnose kann in der akuten Phase der Erkrankung schwierig sein, wenn die Enzephalitis der HIV-Serokonversion etwas vorauseilt. In diesen Fällen kann die Diagnose durch einen *HIV-Antigennachweis* in Blut und Liquor sowie evtl. durch eine *HIV-PCR* gelingen. Ansonsten ist durch *HIV-Antikörperverlaufsuntersuchungen* eine Klärung evtl. erst retrospektiv möglich. Der Liquorbefund ist lymphozytär entzündlich. Das EEG ist unspezifisch allgemeinverändert, z. T. mit zusätzlichen Zeichen einer erhöhten zerebralen Krampfbereitschaft. Die bildgebende Diagnostik (CT, MRT) ist bei der akuten HIV-Enzephalitis normal.

##### Therapie

Eine gesicherte spezielle Therapie der akuten HIV-Enzephalitis ist nicht bekannt, so daß zunächst nur unspezifische Allgemeinmaßnahmen ergriffen werden können. Trotzdem ist eine sinnvolle Behandlung mit Anti-HIV-Medikamenten denkbar (Nukleosidanaloga und Proteinaseinhibitoren, s. S. 707). Über den Erfolg einer solchen Therapie liegen aber bisher keine systematischen Studien vor.

##### Verlauf und Prognose

Die akute HIV-Enzephalitis verläuft spontan günstig. Es ist mit einer klinischen Restitutio ad integrum innerhalb von Tagen bis Wochen zu rechnen. Die Verläufe können in ihrer Schwere variieren. Die akute HIV-Enzephalitis prädisponiert nach derzeitigem Kenntnisstand nicht für einen besonderen späteren Verlauf der HIV-Krankheit, auch nicht hinsichtlich primärer neurologischer HIV-Spätmanifestationen.

### 32.5.2

#### Aids-Enzephalopathie

##### Vorkommen und Häufigkeit

Ganz im Gegensatz zur akuten HIV-Enzephalitis gehört die Aids-Enzephalopathie in die „immunologische Endphase“ der HIV-Krankheit und zählt daher auch zu den sog. Aids-definierenden Erkrankungen, also zu den klinischen Krankheitsmanifestationen, die den Eintritt in das Endstadium der HIV-Krankheit (Aids-Stadium) anzeigen. Die Aids-Enzephalopathie war in den Jahren, in denen es noch keine Anti-HIV-Medikamente gab, die häufigste neurologische Komplikation der HIV-Patienten. Über ein Drittel aller HIV-Kranken entwickelte im späten



Krankheitsverlauf dieses Krankheitsbild. Ob die Häufigkeit der Aids-Enzephalopathie durch die modernen Therapiestrategien abgenommen hat, ist bisher nicht durch eindeutige Studienergebnisse belegt, scheint aber möglich. Zumindest scheinen schwere Verläufe der Aids-Enzephalopathie seltener aufzutreten.

### Ätiologie und Pathogenese

Die Aids-Enzephalopathie ist keine gewöhnliche chronische Enzephalitis, zumal die greifbaren Entzündungszeichen (Liquorbefund, histologisches Bild) im Rahmen des progredienten Immundefektes sehr gering sein können. Vielmehr handelt es sich um eine primär HIV-bedingte, aber multifaktorielle Hirnfunktionsstörung, die auch Neurotransmitterstörungen einschließen kann. Ihr Zustandekommen ist regelmäßig an einen fortgeschrittenen Immundefekt geknüpft (CD-4-Helferzellzahlen unter 100/ $\mu$ l Blut). Weiter zeigt die klinische Beobachtung, daß eine Aids-Enzephalopathie sich auch im Zusammenhang mit anderen entzündlichen Aids-Komplikationen (z.B. einer Pneumocystis-carinii-Pneumonie) manifestieren bzw. einen Verschlechterungsschub erfahren kann, mit partieller Remission nach Überstehen der infektiösen Zweitkomplikation.

### Klinik

Klinische Charakteristika der Aids-Enzephalopathie sind ihre schleichend progrediente Entwicklung sowie ihre ganz überwiegend *psychopathologische Symptomatik*. Die Patienten entwickeln über Wochen und Monate allmähliche Störungen des Kurzzeitgedächtnisses und der Konzentration. Zu beobachten ist auch eine Nivellierung in der Affektivität und ein Rückgang im Antrieb und in der Eigeninitiative. Im weiteren Verlauf kann es zu einer zunehmend deutlichen Einbuße höherer kognitiver Leistungen kommen, wodurch die Patienten nicht mehr in der Lage sind, ihrem bisherigen Beruf nachzugehen. In schweren Fällen kann es auch zu einer Hilfsbedürftigkeit im privaten Lebensbereich kommen. Nur ein kleinerer Teil der Patienten mit Aids-Enzephalopathie (ca. 30%) bietet über die psychopathologischen Veränderungen hinaus auch neurologische Störungen, insbesondere *extrapyramidale* und *ataktische Symptome*.

### Diagnostik

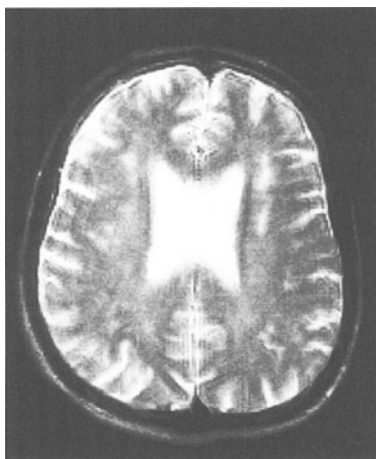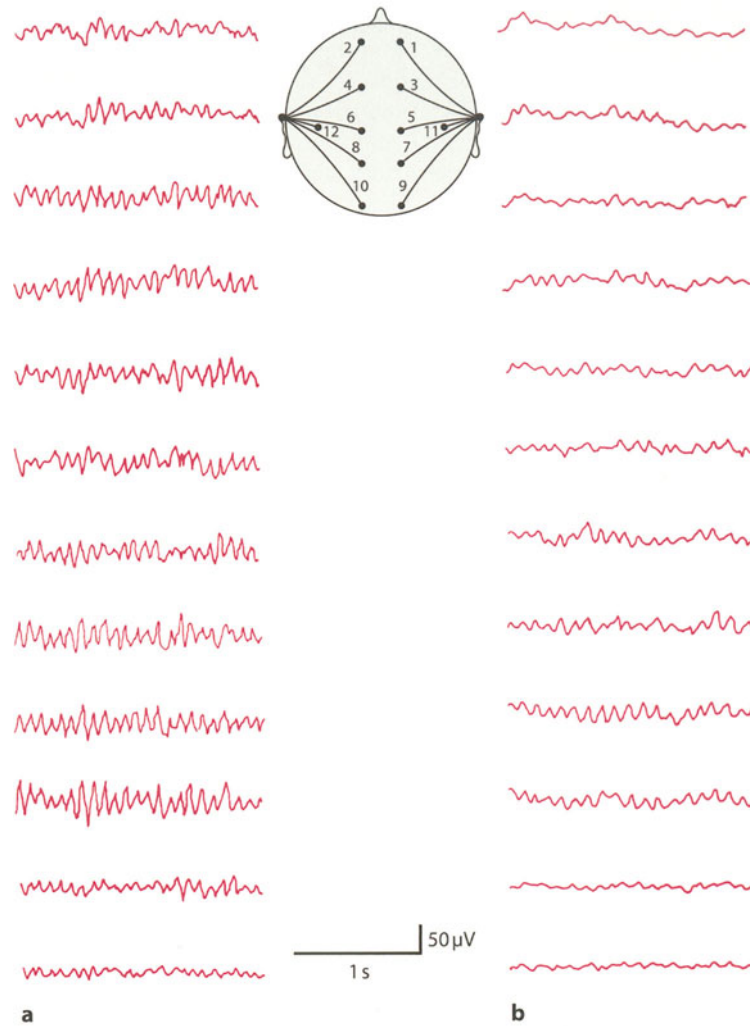
Die Diagnose der Aids-Enzephalopathie ist schwierig, und es gibt bis heute *keine einheitlichen und verbindlichen Diagnosekriterien*. Aus klinischer Sicht ist die langsame Krankheitsentwicklung sowie das Fehlen fokaler neurologischer Störungen diagnostisch richtungweisend. Neben dem serologischen Nachweis der bestehenden HIV-Infektion kommt der immunologischen Stadienzuordnung in das Spätbild

der HIV-Krankheit große diagnostische Bedeutung zu. Die Liquorveränderungen sind meist diskreter und chronisch-entzündlicher Natur (oft normale Zellzahl, allenfalls geringe Pleozytose, leichte Gesamteiweißerhöhung, Erhöhung des IgG-Anteils). Der Nachweis einer *autochthonen spezifischen IgG-Erhöhung* im Liquor gelingt üblicherweise, ist aber kein Beweis für die Aids-Enzephalopathie, da sie auch bei Patienten ohne klinische Zeichen der Aids-Enzephalopathie sowie in früheren Stadien der HIV-Krankheit anzutreffen ist. Einen wichtigen diagnostischen Beitrag kann das EEG leisten, wenngleich auch die Veränderungen der hirnelektrischen Tätigkeit nicht pathognomonisch sind. Üblicherweise *verlangsamt sich die EEG-Grundtätigkeit* parallel zur klinischen Verschlechterung allmählich in den langsamen  $\alpha$ -Bereich (8–9 Hz) bzw. bei schwereren klinischen Bildern in den Bereich der leichten Allgemeinveränderung (um 7 Hz) (Abb. 32.15). Herdförmige oder paroxysmale Veränderungen des Hirnstrombildes gehören nicht zum typischen EEG-Befund bei Aids-Enzephalopathie und müssen sofort an das Vorhandensein einer opportunistischen ZNS-Infektion oder eines ZNS-Lymphoms denken lassen. Die bildgebende Diagnostik zeigt in der CT eine progrediente äußere und innere Atrophie, in der MRT zusätzlich fleckförmige oder konfluierende Demyelinisierungsherde im Marklager (hyperintens im T2-gewichteten Bild) (Abb. 32.16). Eine Kontrastmittelaufnahme besteht in diesen Herden nicht. Andere neurophysiologische Methoden (z.B. motorisch evozierte Potentiale, kognitive Potentiale) können weitere Hinweise auf die progrediente Erkrankung geben, die spezielle Diagnose aber ebenfalls nicht beweisen. Insgesamt steigt die diagnostische Sicherheit bei der Aids-Enzephalopathie mit der Zahl der genannten pathologischen Befunde, bei gleichzeitiger Abwesenheit von Hinweisen auf sekundäre HIV-Neuromanifestationen (opportunistische Infektionen, Tumoren, metabolische oder vaskuläre Hirnfunktionsstörungen).

### Therapie

Es ist keine regelmäßig wirksame Therapie der Aids-Enzephalopathie durch entsprechende Studien belegt. Gewisse Teilauswertungen geben allerdings Anlaß zu der Annahme, daß die zur Behandlung der HIV-Krankheit eingesetzten Anti-HIV-Medikamente auch einen direkt oder indirekt günstigen Einfluß auf die Entwicklung der Aids-Enzephalopathie haben können (Tabelle 32.18). Voraussetzung für eine direkte Wirkung ist, daß die Substanzen ausreichend liquorgängig sind, was für einen Teil der Nukleosidanaloga, weniger hingegen für die Proteinaseinhibitoren gegeben ist. In dieser therapeutischen Situation wird man pragmatisch am besten so vorgehen, daß man im Falle der Entwicklung einer Aids-Enzepha-

**Abb. 32.15 a, b.** Pathologisches EEG bei Aids-Enzephalopathie mit Verlangsamung von 11,5 Hz Grundaktivität (a) auf 8–9 Hz (b) innerhalb von 6 Monaten



**Abb. 32.16.** MRT bei Aids-Enzephalopathie mit regressiven und demyelinisierenden Marklagerveränderungen in Form von fleckigen Hyperintensitäten im T2-gewichteten Bild. (Dr. Halbsguth, Frankfurt/M.)

**Tabelle 32.18.** Auswahl verschiedener Substanzen, die in der systemischen Anti-HIV-Therapie in Zweier- oder Dreierkombinationen Verwendung finden und denen möglicherweise auch ein direkt oder indirekt günstiger Einfluß auf die Entwicklung einer Aids-Enzephalopathie zukommt

Substanzen	Tagesdosis (mg)
<i>Nukleosidanaloga</i>	
Zidovudin (AZT)	2mal 250 oder 3mal 200
Zalcitabin (ddC)	3mal 0,75
Didanosin (ddI)	2mal 125 <sup>a</sup> /200 <sup>b</sup>
Lamivudin (3TC)	2mal 150
Stavudin (d4T)	2mal 30 <sup>a</sup> /40 <sup>b</sup>
<i>Proteinaseinhibitoren</i>	
Saquinavir	3mal 600
Indinavir	3mal 800
Ritonavir	2mal 600
<i>Nichtnukleosidale Reverse-Transkriptase-Inhibitoren</i>	
Nevirapin	2mal 200 <sup>c</sup>
Delavirdin	3mal 400

<sup>a</sup> Körpergewicht < 60 kg.

<sup>b</sup> Körpergewicht > 60 kg.

<sup>c</sup> Initial 14 Tage 2mal 100 mg als „lead-in period“.

lopathie eine Anti-HIV-Behandlung einleitet bzw. eine bereits laufende Therapie zu optimieren versucht. Dies geschieht heute aufgrund internistischer Anti-HIV-Therapiestudien (unter quantitativer PCR-Bestimmung der erreichten Reduktion der HIV-Viruslast) in Form einer *Zweier-* oder noch besser *Dreierkombination* (mit zwei Nukleosidanaloga, unter Einschluß von Zidovudin wegen seiner Liquorgängigkeit, und einem Proteinaseinhibitor). Die wichtigsten *neurologischen Nebenwirkungen* der Anti-HIV-Mittel sind *toxische Polyneuropathien* und *Kopfschmerzen*. Außer den spezifischen Anti-HIV-Medikamenten gibt es noch eine Reihe von theoretisch und aus In-vitro-Versuchen heraus denkbaren Therapieoptionen (Kalziumkanalantagonisten, NMDA-Rezeptorantagonisten), deren klinische Wirksamkeit bei der Aids-Enzephalopathie allerdings nicht durch klinische Studien belegt ist.

### Verlauf und Prognose

Die Aids-Enzephalopathie ist üblicherweise *nicht reversibel*, allenfalls graduell zu bessern. Die Prognose der HIV-Krankheit entscheidet sich quoad vitam durch die individuelle immunologische Situation und HIV-Viruslast, während die Lebensqualität durchaus z. B. durch die Schwere einer bestehenden Aids-Enzephalopathie bestimmt sein kann.

### 32.5.3

#### Zytomegalievirusenzephalitis bei HIV-Krankheit

Die CMV-Enzephalitis bei HIV-Krankheit ist klinisch schwer zu diagnostizieren, zumal sie nicht selten als zusätzliche opportunistische Begleitkomplikation auftritt. Einen klinischen Hinweis kann das Bestehen einer fundoskopisch gut diagnostizierbaren CMV-Retinitis geben. Allerdings gibt es auch viele Fälle, bei denen keine klinische Korrelation zwischen einer CMV-Enzephalitis und einer CMV-Retinitis gegeben ist. Syndrome, bei denen es in Tagen bis Wochen zu einer rasch aufsteigenden Radikulo-myeloenzephalitis kommt, können als CMV-verdächtig betrachtet werden. Die Liquorveränderungen sind unspezifisch entzündlich. Eine diagnostische Bedeutung kommt dem positiven CMV-PCR-Nachweis im Liquor zu, aber auch ausgeprägten serologischen CMV-Titerbewegungen. In den bildgebenden Untersuchungen (CT, MRT) können am ehesten *subependymale Dichteminderungen* mit Kontrastmittelaufnahme als „CMV-typisch“ angesprochen werden. Die antivirale Therapie mit *Ganciclovir* oder *Foscarnet* (Tabelle 32.19) ist gegen die CMV-Retinitis recht gut wirksam, während eine sichere Wirkung auf die CMV-Enzephalitis nicht erwartet werden darf.

Tabelle 32.19. Therapieoptionen bei CMV-Enzephalitis

Substanzen	Dosierung
Ganciclovir	10 mg/kg KG/Tag
Foscarnet	180 mg/kg KG/Tag

### 32.5.4

#### Progressive multifokale Leukenzephalopathie bei HIV-Krankheit

Die progressive multifokale Leukenzephalopathie (PML) wird bei HIV-Patienten im Vollbildstadium gehäuft beobachtet (ca. 3%). Sie entwickelt sich klinisch wie bei Nicht-HIV-Patienten mit einem langsam progredienten *organischen Psychosyndrom*, *fokal-neurologischen Störungen* sowie *Krampfanfällen*. Die Liquoruntersuchung zeigt allenfalls einen unspezifisch entzündlichen Befund. Eine JC-PCR kann in Speziallaboratorien versucht werden, ebenso der elektronenmikroskopische Virusnachweis im Urin (der aber eine zerebrale Beteiligung nicht beweist). Neuerdings gibt es auch erste Hinweise auf die Möglichkeit einer serologischen JC-Virusdiagnostik in Serum und Liquor. Die bildgebenden Verfahren zeigen bei der PML charakteristische dichtegeminderte Marklagerläsionen in der CT bzw. asymmetrische hyperintense Marklagerveränderungen im T2-Bild in der MRT (Abb. 32.17). Die PML-Läsionen nehmen typischerweise *kein Kontrastmittel* auf und sind *nicht raumfordernd* (wichtiger Unterschied zum Verhalten der ZNS-Toxoplasmoseherde und des ZNS-Lymphoms!). Eine spezifische Behandlung für die PML gibt es derzeit nicht. Die Patienten sterben innerhalb von einigen Monaten. Versuchsweise kann die Anti-HIV-Behandlung optimiert werden, um auf dem indirekten Weg der besseren Immunitätslage eine Verlangsamung der Erkrankung, in Einzelfällen sogar eine passagere Teilremission, zu erreichen.

### 32.5.5

#### Pilzenzephalitiden bei HIV-Krankheit

##### ZNS-Kryptokokkose

##### Vorkommen und Häufigkeit

Die Kryptokokkose des Nervensystems ist bei der HIV-Krankheit auf Patienten mit schwerem Immundefekt beschränkt und betrifft etwa 3 % aller Aids-Patienten im Vollbildstadium.

##### Ätiologie und Pathogenese

Der Hefepilz *Cryptococcus neoformans* ist ein ubiquitär vorkommender Erreger. Sein wichtigstes



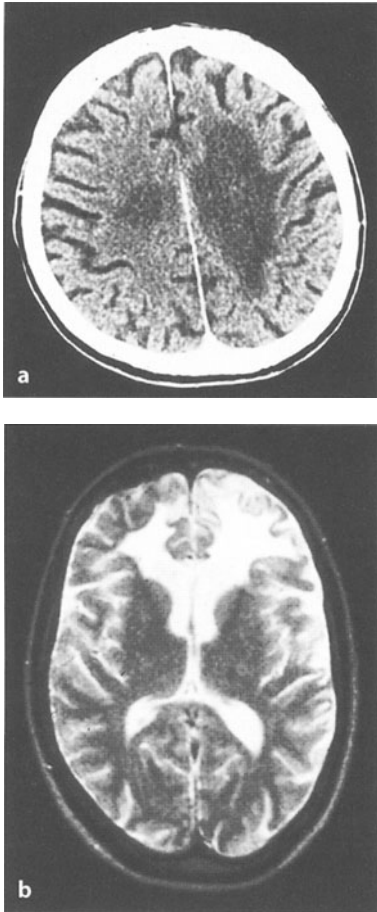


Abb. 32.17 a, b. PML bei Aids. a CT und b MRT, mit asymmetrischen Marklagerläsionen beidseitig ohne KM-Aufnahme und ohne raumfordernde Wirkung. (Dr. Halbsguth, Frankfurt/M.)

natürliches Reservoir ist Vogelkot (Tauben). Die Aufnahme erfolgt über die Lunge, von wo die Kryptokokken hämatogen u. a. die Meningen erreichen können, wo sie zu einer Meningitis führen.

#### Klinik

Die Patienten klagen über anhaltende, starke, holozephal oder okzipital betonte Kopfschmerzen, haben z. T. Fieber, oft aber keinen Meningismus. Ohne Behandlung kommt es zu einer progredienten Bewußtseinsstrübung, zur Entwicklung von Hirnnervenausfällen und weniger häufig zu Krampfanfällen.

#### Diagnostik

Die Diagnose wird durch die Liquoruntersuchung gestellt. Im *Tuschepreparat* sind die Kryptokokken durch ihren Schleimkapselhalo direkt sichtbar (Abb. 32.18). Die Liquorzellzahl ist durch die geringe Antigenität der Erreger in der Regel allenfalls geringgradig erhöht, ebenso das Liquoreiweiß. Der Liquor-

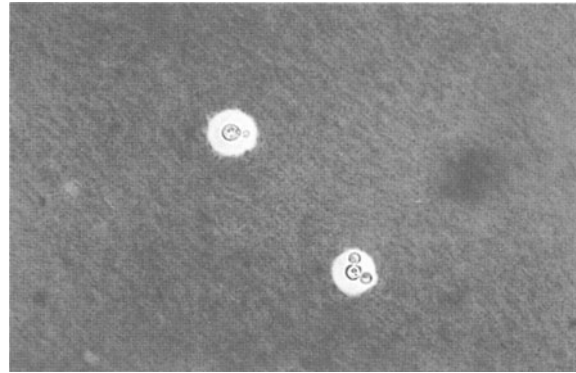


Abb. 32.18. Kryptokokkenmeningitis bei Aids. Liquortuschepreparat mit durch den Schleimkapselhalo gut sichtbaren Kryptokokken (in Sprossung begriffen). (Frau Dr. R. Enzensberger, Universitätsklinik Frankfurt, Institut für Mikrobiologie)

zucker kann erniedrigt, das Liquorlaktat erhöht sein. Die serologische Diagnose gelingt durch den Nachweis des Kryptokokkenantigens in Blut und Liquor (*Latexhämagglutinationstest*). Eine Kryptokokkenanzüchtung ist auf Spezialnährböden möglich (Guizotia-abyssinica-Agar nach Staib). Die zerebral bildgebenden Untersuchungsmethoden (CT, MRT) können eine basale entzündliche Kontrastmittelaufnahme der Meningen zeigen und ggf. auf sich entwickelnde Liquorzirkulationsstörungen hinweisen. Selten kommt es zur Ausbildung kontrastmittelaufnehmender Kryptokokkome im Hirnparenchym (mit fokaler klinischer Symptomatik und Krampfanfällen).

#### Therapie

Die Therapie erfolgt durch die kombinierte Gabe der klassischen Antimykotika Amphotericin B und Flucytosin für die Dauer von 4–8 Wochen, je nach klinischem Verlauf und Ergebnis der Liquorkontrollen (Tabelle 32.20). Es hat sich gezeigt, daß die zusätzliche Gabe von Fluconazol, im Sinne einer primären Dreifachkombination, günstig sein kann, indem dadurch die toxischeren Kombinationspartner Amphotericin B (Nierenfunktion, Blutbildung) und Flucytosin (Blutbildung und Leberfunktion)

Tabelle 32.20. Standardtherapie der Kryptokokkenmeningitis bei Aids. Wegen der Nephrotoxizität des Amphotericin B muß auf regelmäßige Kreatininkontrollen und ausreichende Flüssigkeitszufuhr besonders geachtet werden

Substanzen	Tagesdosis
Amphotericin B	0,5 mg/kg KG
Flucytosin	150 mg/kg KG
Fakultativ zusätzlich: Fluconazol	400 mg

frühzeitiger reduziert bzw. abgesetzt werden können. Andererseits ist der Wirkungseintritt bei Fluconazol langsamer als bei den anderen beiden Pilzmitteln, so daß sich eine initiale Fluconazol-Monotherapie verbietet.

### Verlauf und Prognose

Bei frühem Behandlungsbeginn, d.h. vor Eintreten einer wesentlichen Bewußtseinstrübung, ist die Prognose der Kryptokokkenmeningitis bei Aids kurz- bis mittelfristig nicht ungünstig. Unter einer zeitlich unbegrenzten, obligatorischen Rezidivprophylaxe mit 2mal 100 mg Fluconazol/Tag p.o. sind Überlebenszeiten von mehr als 2 Jahren möglich.

### ZNS-Aspergillose

Der Befall des ZNS mit *Aspergillus* sp. ist bei HIV-Patienten auf die *präterminale Krankheitsphase* beschränkt. Im Rahmen des endgültigen Zusammenbruchs des Immunsystems kann es innerhalb weniger Tage gleichsam zu einem Überwuchern und Durchwachsen des Gehirns durch Aspergillen kommen. Die schwerkranken Patienten sind dabei in der Regel bereits komatös. Durch Einwachsen in zerebrale Gefäße kommt es gehäuft zu *intrazerebralen Massenblutungen*. Eine Behandlung mit Amphotericin B und Flucytosin ist prinzipiell möglich, in Anbetracht des aussichtslosen Gesamtstadiums aber in aller Regel nicht mehr sinnvoll.

### 32.5.6

#### Neuroloues bei HIV-Krankheit

Die Ausführungen zu dieser Erkrankung (s. „Neuroloues“ unter 32.3.6) sind grundsätzlich auch für HIV-Patienten gültig. Allerdings sind durch die Koinfektion mit dem HIV offenbar einige immunologische Besonderheiten gegeben, die für die klinische Beurteilung dieser Patienten von Bedeutung sind. Bei gleichzeitig bestehender HIV-Infektion (mit meßbarem Immundefekt, d.h. ARC- oder Aids-Stadium) ist mit wesentlich kürzeren Latenzperioden der Neuroloues zu rechnen, als dies in der Normalbevölkerung zu erwarten ist. So können schon wenige Monate nach stattgehabter Luesprimärinfektion neurologische „*Spätkomplikationen*“ der verschiedensten Art auftreten (Lues cerebrospinalis, luische Polyradikulitis, progressive Paralyse). Hinzu kommt, daß die serologischen Luesparameter durch die Koinfektion und den resultierenden Immundefekt weniger verläßlich sind (oft nur niedrig positiv). Im Zweifelsfall wird man bei HIV-Patienten mit Luesanamnese, möglicherweise mangelhafter Lueserstbehandlung

und (schwach) nachweisbaren Luesantikörpern in Serum und Liquor sowie (geringen) entzündlichen Liquorveränderungen (Pleozytose, Eiweißerhöhung) eine probatorische Penicillinbehandlung (s. S. 701) unter kritischer klinischer und Liquorkontrolle durchführen müssen, um die Möglichkeit einer aktiven Neuroloues nicht zu übersehen.

### 32.5.7

#### ZNS-Toxoplasmose bei HIV-Krankheit

##### Häufigkeit und Vorkommen

Bei erwachsenen HIV-Patienten stellt die ZNS-Toxoplasmose die häufigste opportunistische Infektion des Gehirns dar, 20 % aller Aids-Patienten entwickeln in ihrem Krankheitsverlauf eine Toxoplasmoseenzephalitis.

##### Ätiologie und Pathogenese

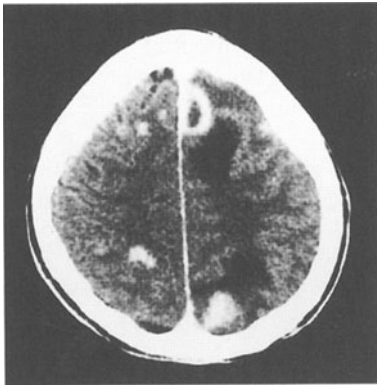
Bei dieser sekundären HIV-Neuromanifestation handelt es sich um die Reaktivierung einer früher durchgemachten Erstinfektion des Nervensystems mit *Toxoplasma gondii*. Voraussetzung hierzu ist ein fortgeschrittener Immundefekt, d.h. in der Regel CD-4-Helferzellzahlen unter 100/µl Blut.

##### Klinik

Das klinische Bild der ZNS-Toxoplasmose entwickelt sich bei HIV-Kranken subakut bis akut, innerhalb von Tagen bis maximal 4 Wochen. Eine besondere Situation kann vorliegen, wenn z. B. zur Primär- oder Sekundärprophylaxe anderer Aids-Komplikationen (z. B. *Pneumocystis-carinii*-Pneumonie) Antibiotika eingenommen werden (z. B. Co-Trimoxazol), die eine partielle Suppression auch für die Toxoplasmoseerreger bedeuten. In solchen Fällen sind auch chronische Verläufe (über Monate) denkbar. Die Symptomatik besteht in der Trias aus *hirnorganischem Psychosyndrom*, *fokal-neurologischen Ausfällen* und *epileptischen Anfällen* (fokal oder generalisiert).

##### Diagnostik

Neben dem beschriebenen klinischen Bild und seiner subakuten Entwicklung sind v.a. die bildgebenden Verfahren diagnostisch richtungweisend (CT, MRT). Es finden sich meist multiple supra- (v.a. Marklager und Stammganglien) und infratentorielle (v.a. Kleinhirn) Toxoplasmoseherde (Abb. 32.19). Sie sind regelmäßig von einem raumfordernden Ödem umgeben. Bei Kontrastmittelgabe kommt es zu einer homogenen oder bei größeren Läsionen auch ringförmigen Kontrastmittelaufnahme. Das EEG ist zunehmend allgemeinverändert und zeigt zusätzlich (multi)fokale, ggf. auch paroxysmale Funktionsstörungen. Der Liquor ist nur unspezifisch entzünd-



**Abb. 32.19.** ZNS-Toxoplasmose bei Aids. CT (mit KM): multiple, z. T. ringförmig KM-aufnehmende Herde und dichtege- mindertes Begleitödem. (Prof. Dr. H. Hacker, Universitätsklinik Frankfurt, Institut für Neuroradiologie)

lich verändert (Pleozytose, Eiweißerhöhung). In der Toxoplasmoseserologie finden sich in der Regel nur niedrige bis mittelhohe spezifische IgG-Antikörpertiter in Serum und Liquor, als Ausdruck der früher durchgemachten Erstinfektion. Mit einem Titeranstieg oder mit IgM-Antikörpern (als Zeichen der Reaktivierung) kann nicht gerechnet werden (s. S. 168).

### Therapie

Die Behandlung erfolgt, schon bei klinischem Verdacht, probatorisch mit einer Kombination aus Pyrimethamin und einem Sulfonamid (Tabelle 32.21). Alternativ können bei Sulfonamidallergie auch Clindamycin oder Atovaquon versucht werden. Zur *Verhinderung einer Thrombopenie* unter Pyrimethamin müssen zusätzlich täglich 15 mg Folsäure verabreicht werden. Die Akutbehandlung der ZNS-Toxoplasmose erfolgt über 4 Wochen, wobei eine klinische Besserung bereits in der ersten Behandlungswoche gesehen werden kann. Anschließend ist eine *lebenslange Rezidivprophylaxe*, mit z. B. täglich 50 mg Pyrimethamin, erforderlich (plus 2mal/Woche 15 mg Folsäure). Bei „Therapieversagen“ einer probatorischen Toxoplasmosebehandlung stellt die wichtigste

**Tabelle 32.21.** Mögliche Therapiekombinationen bei ZNS-Toxoplasmose im Zusammenhang mit Aids

Substanzen	Dosierung
Pyrimethamin	100 mg/Tag p. o.
Sulfadiazin oder Sulfalen	2–4–6 g/Tag 2 g/Woche in 2 Dosen
Folsäure	15 mg/Tag p. o.
Alternativ statt des Sulfonamids:	
Clindamycin oder Atovaquon	2,4 g/Tag i. v. 3 mal 750 mg/Tag p. o.

Differentialdiagnose das primäre ZNS-Lymphom dar, da dieses der ZNS-Toxoplasmose im klinischen Bild und in den Zusatzbefunden vollkommen ähneln kann, aber naturgemäß nicht auf den Toxoplasmosetherapieversuch anspricht. Für das primäre ZNS-Lymphom ist außer einer symptomatischen Hirndrucktherapie keine wirksame Behandlung bekannt, die zu einer signifikanten Lebensverlängerung führt.

Wenn bei einem Patienten mit ZNS-Toxoplasmose initial deutliche Hirndruckzeichen bestehen (starke Kopfschmerzen, Erbrechen, Meningismus, ausgeprägtes Hirnödem in der CT), kann neben der spezifischen Toxoplasmosetherapie vorübergehend zusätzlich Dexamethason gegeben werden (bis 4mal 4 mg/Tag, bei Besserung ausschleichend).

Im Falle des Auftretens von zerebralen Krampfanfällen bei ZNS-Toxoplasmose ist zusätzlich eine konsequente Behandlung mit Antikonvulsiva erforderlich (z. B. einschleichend 3mal 200 mg Carbamazepin). Es ist hierbei zu beachten, daß es unter einer solchen Antikonvulsivagabe durch metabolische Interferenz zu einer Wirkungsminderung der Pyrimethamintherapie kommen kann und dann eine Dosiserhöhung des Pyrimethamins (auf 150 mg/Tag in der Akutbehandlung und 75–100 mg/Tag während der Rezidivprophylaxe) zu erwägen ist.

### Verlauf und Prognose

Unbehandelt führt die ZNS-Toxoplasmose innerhalb weniger Wochen zum Tode. Unter konsequenter Therapie in der oben genannten Weise und anschließender Rezidivprophylaxe sind hingegen Überlebenszeiten von über 6 Monaten möglich. Die endgültige individuelle Prognose hängt dann nicht mehr von der ZNS-Toxoplasmose, sondern von der HIV-Grundkrankheit und ihrer optimierten Behandlung ab.

## 32.6 Bakterielle Exotoxine

W. ENZENSBERGER

**Verschiedene, v. a. bakterielle Krankheitserreger haben die Eigenschaft, Toxine zu produzieren, die das Wirtsgewebe schädigen. Drei dieser Erreger sezernieren spezielle Neurotoxine, die zu immunvermittelten toxischen Polyneuritiden führen: Botulismus, Tetanus und Diphtherie (s. auch Kap. 16). Für alle 3 Erkrankungen besteht gesetzliche Meldepflicht.**



### 32.6.1 Botulismus

Das Neurotoxin wird von *Clostridium botulinum* sezerniert und entsteht in unsachgemäß anaerob konservierten Dosenahrungsmitteln (Anamnese!). Das Botulinumtoxin, eine zinkabhängige Protease, führt zu einer präsynaptischen Blockierung der Azetylcholinfreisetzung an motorischen und autonomen Nervenendigungen.

#### Klinik

Die klinischen Symptome beginnen 12–36 h (6 h bis 8 Tage) nach Toxinaufnahme: allgemeine Muskelschwäche (schlaffe Paresen), Dysphagie, Dysarthrie, Mydriasis, Ptosis, Akkomodationsstörungen, Doppelbilder, Mundtrockenheit, Übelkeit, Erbrechen, Blasenatonie, paralytischer Ileus, fehlende sensible Störungen und ungestörtes Bewußtsein.

#### Diagnostik

Die Diagnose wird durch Anamnese, Klinik und Toxinnachweis aus Patientenserum und Speiseresten im Mäusetierversuch gestellt (mit Neutralisationstest). Der Liquor ist meist normal.

#### Therapie

Therapeutisch wird nach eventuellem Entfernen noch nicht resorbierten Toxins in schwereren Fällen möglichst früh trivalentes (Typ A, B, E) Botulismusantitoxin vom Pferd gegeben, initial 500 ml (nach konjunktiler Anaphylaxieprüfung), je nach klinischem Verlauf weitere 250 ml nach 4–6 h. Intensivüberwachung und -pflege sind erforderlich, ggf. künstliche Beatmung. Die Letalität liegt auch unter Therapie noch bei 20–30%.

### 32.6.2 Tetanus

Das peripher und zentral durch Blockade der Freisetzung inhibitorischer Neurotransmitter (v.a. GABA) wirkende Neurotoxin wird von *Clostridium tetani* gebildet. Die Aufnahme des Erregers erfolgt über Gartenverletzungen mit Erde, Tierbisse und Verbrennungen (Anamnese!).

#### Klinik

Die klinische Symptomatik beginnt nach einigen Stunden bis 30 Tagen, wobei eine kurze Inkubationszeit einen schweren Krankheitsverlauf erwarten läßt. Die Patienten zeigen Kopf- und Kieferschmerzen, Unruhe, Tachykardie, Schwitzen, Schluckstörungen, Erbrechen, Nackensteife, Trismus, „Risus sardonicus“, Opisthotonus, progrediente generalisierte Mus-

kelspasmen, die durch externe Reize triggerbar sind, zunehmende Atemlähmung, fehlende sensible Störungen und ungestörtes Bewußtsein.

#### Diagnostik

Die Diagnose stützt sich auf die Anamnese und das klinische Bild. Der Nachweis von Tetanustoxin im Tierversuch ist möglich. Im EMG zeigt sich ein Verlust oder eine Verkürzung der „silent period“ nach Muskelkontraktionen. Der Liquor ist normal.

#### Therapie

Zur Therapie gehören: Intensivüberwachung und -pflege, Abschirmung gegen äußere Reize, Sedierung (z. B. mit Diazepam oder Chlorpromazin), ggf. künstliche Beatmung, evtl. Wundexzision, möglichst frühe Gabe von humanem Tetanusantitoxin (Tetagam), 5000–10000 IE am 1. Tag, je 3000 IE an den Folgetagen, außerdem aktive Tetanusimpfung und antibiotische Behandlung (z. B. 4mal 5 Mega-IE Penicillin i.v. für 10 Tage oder bei Penicillinallergie 0,2 g Doxycyclin/Tag). Die Letalität liegt auch unter Therapie in schweren Fällen bei 40–60%.

### 32.6.3 Diphtherie

Üblicherweise verläuft die Infektion mit *Corynebacterium diphtheriae* als pseudomembranöse Tonsillar- oder Rachendiphtherie. Sie ist seit Durchführung der aktiven Impfung selten geworden. Durch Toxinbildung kann eine kraniale Polyneuritis mit kaudalen Hirnnervenstörungen auftreten, es finden sich aber auch Fazialis- und Augenmuskelparesen. Proximal betonte schlaffe Paresen und distal akzentuierte Sensibilitätsstörungen kommen ebenfalls vor. In der Behandlung wird neben Penicillin G (10000 IE/kg KG für 14 Tage) möglichst früh für 3 Tage Diphtherieantitoxin vom Pferd eingesetzt (30000–50000 IE als einstündige Infusion, in schwereren Fällen, nach konjunktiler Anaphylaxieprüfung, doppelte Dosis).

Komplikationen können dadurch entstehen, daß Beatmungspflichtigkeit eintritt oder sich eine Myokarditis entwickelt.

## 32.7 Prionerkrankungen

M. SCHWARZ

Die Creutzfeldt-Jakob-Krankheit (CJK) gehört zusammen mit ihrer neuen Variante (nvCJK), dem Gerstmann-Sträussler-Scheinker-Syndrom (GSS), der Kuru und der fatalen familiären Schlaflosigkeit (FFS) zu den humanen spongiformen Enzephalopathien. Als wahrscheinlicher Erreger dieser und der bei Tieren vorkommenden spongiformen Enzephalopathien, wie z. B. Scrapie und bovine spongiforme Enzephalopathie (BSE), wird ein endogenes, pathologisch verändertes Protein, das Prion (*proteinaceous infectious agent*) diskutiert. Klinisch ist eine CJD wahrscheinlich, wenn zusätzlich zu einer progressiven Demenz von weniger als 2 Jahren Dauer und typischen triphasischen „Sharp-wave-Komplexen“ im EEG mindestens zwei der folgenden Symptome vorliegen: Myoklonien, visuelle und/oder zerebellare Symptome, pyramidale und/oder extrapyramidale Störungen, akinetischer Mutismus. Gesichert werden kann die Diagnose nur durch bioptischen oder autoptischen Nachweis der spongiformen Enzephalopathie und des pathologischen Prionproteins. Die Übertragung der BSE auf den Menschen ist bisher nicht bewiesen, aber auch nicht auszuschließen.

### 32.7.1 Creutzfeldt-Jakob-Krankheit

#### Häufigkeit und Vorkommen

Mit einer Inzidenz von 0,5–1/1 Mio. Einwohner, die sich in den letzten Jahren nicht geändert hat, ist die Creutzfeldt-Jakob-Erkrankung sehr selten. Frauen sind etwas häufiger betroffen als Männer (1,2–1,5:1). Es handelt sich um eine Erkrankung des höheren Lebensalters mit einem mittleren Erkrankungsbeginn von 66 Jahren. Bei einer durchschnittlichen Erkrankungsdauer von nur 4–6 Monaten versterben 90% der Patienten innerhalb eines Jahres.

#### Pathogenese

Als wahrscheinlicher Erreger der bei Mensch und Tier vorkommenden spongiformen Enzephalopathien wird ein endogenes, pathologisch verändertes Protein, das Prion (*proteinaceous infectious agent*) postuliert. Prionerkrankungen sind übertragbar und neuropathologisch durch zerebrale Ablagerungen ei-

ner abnormen, proteaseresistenten Isoform (PrP<sup>Sc</sup>) eines physiologischen membrangebundenen Glykoproteins, des Prionproteins (PrP<sup>C</sup>), charakterisiert. Das körpereigene PrP<sup>C</sup> scheint seine physiologische Konformation so zu ändern, daß es als PrP<sup>Sc</sup> Teil des infektiösen Agens, des Prions, wird und seinerseits die Konformationsänderung von PrP<sup>C</sup> zu PrP<sup>Sc</sup> hervorruft. Möglicherweise ist an dieser Umwandlung noch ein speziesspezifisches Protein beteiligt, das die Übertragung von einer Spezies auf die andere erschwert. Für die pathogenetische Bedeutung des PrP<sup>C</sup> spricht, daß transgene Mäuse, denen das Gen für das normale PrP<sup>C</sup> fehlt („knock-out mice“), nicht infiziert werden können.

Beim Menschen scheint für die Entstehung der CJK ein Polymorphismus für Methionin bzw. Valin im Kodon 129 des auf dem kurzen Arm von Chromosom 20 gelegenen Prionproteingens (PrPG) bedeutungsvoll zu sein. Mehr als 80% der Patienten mit CJK und alle bisher untersuchten Patienten mit der neuen Variante der CJK (nvCJK), aber nur knapp 40% der Normalbevölkerung sind an dieser Position homozygot für Methionin.

Die CJK kommt ganz überwiegend (> 80%) sporadisch vor. Etwa 15% der CJK-Fälle treten familiär gehäuft auf und sind dann auf Punktmutationen an unterschiedlicher Stelle des PrPG zurückzuführen. Bei einigen Patienten wurde eine iatrogene Übertragung, beispielsweise durch stereotaktische Hirnoperationen, Dura- und Korneatransplantate, eine Tympanoplastik sowie durch eine Behandlung mit Wachstumshormon, beschrieben. Kuru wurde auf Neuguinea durch Kannibalismus übertragen.

Pathologisch zeigt sich in einigen Fällen eine Hirnatrophie. Histologisch finden sich neben den spongiformen Veränderungen eine Gliose, ein Untergang von Nervenzellen sowie Prionproteinablagerungen (Abb. 32.20). Letztere stellen sich bei Kuru als Plaques dar.

#### Hygiene

Nur durch direkte Inokulation infizierten Gewebes ist eine Übertragung von Mensch zu Mensch möglich. Trotzdem sollten Blut, Liquor, Urin, Stuhl und Kanülen als potentiell infektiös angesehen und entsprechend entsorgt werden. Eine Isolierpflege ist nicht erforderlich, Handschuhe sollten jedoch getragen werden. Bei Nadelverletzungen sollte die Haut für 10 min mit NaOH-Lösung (1 mol/l) und anschließend gründlich mit Wasser gespült werden.

#### Klinik

Die CJK beginnt oft mit einem wenige Wochen dauernden unspezifischen neurasthenischen Beschwer-

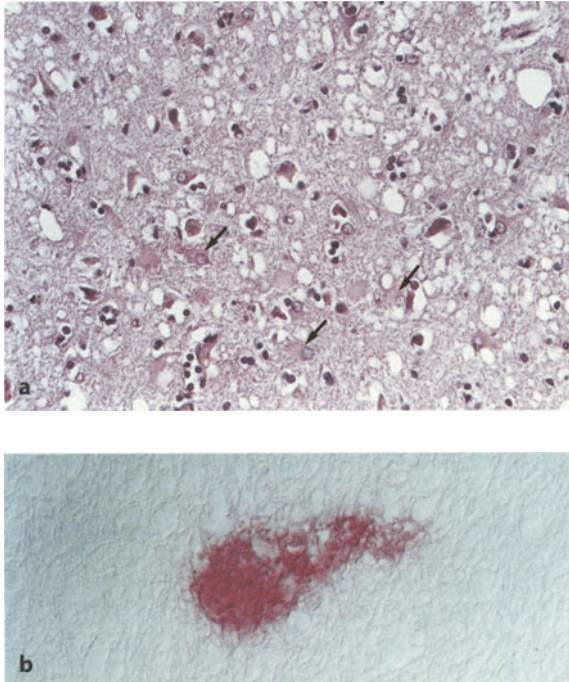


Abb. 32.20 a, b. Histologische Veränderungen bei CJK (53-jährige Patientin). a Ausgeprägte Spongisierung mit zahlreichen Vakuolen im Neuropil und Gliose im Gyrus parahippocampalis (Paraffinschnitt, HE; Pfeile: reaktiv transformierte Astrozyten). b Fokale prionproteinimmunreaktive Ablagerungen im Kleinhirn (Paraffinschnitt, ABC-Methode mit 3F4-Antikörper). (Prof. M. Schröder, Institut für Neuropathologie, RWTH Aachen)

debild. Die Patienten klagen über eine ungewöhnliche Ermüdbarkeit, Schlafstörungen, Gliederschmerzen, Schwindel, optische Halluzinationen und schwer zu spezifizierende Sehstörungen, zuweilen begleitet von abnormem Verhalten, organischer Wesensänderung, Verwirrheitszuständen und exogener Psychose. Dann entwickelt sich sehr rasch eine Demenz mit Myoklonien, die besonders durch akustische oder taktile Reize ausgelöst werden. Daneben zeigen sich zerebellare Funktionsstörungen mit Gang-, Stand- und Zeigeataxie, Störungen der Basalganglienfunktion in Form von Hypo- oder Hyperkinesen sowie Pyramidenbahnzeichen. Im Endstadium sind die Patienten mutistisch, sie zeigen Beuge- oder Streckautomatismen. Der Tod tritt durch Pneumonien oder autonome Regulationsstörungen ein.

### Diagnostik

Gesichert werden kann die Diagnose nur durch Biopsie oder post mortem durch Autopsie. Sehr typisch sind periodische Entladungen im EEG, die aus meist triphasischen „Sharp-wave-Komplexen“ bestehen

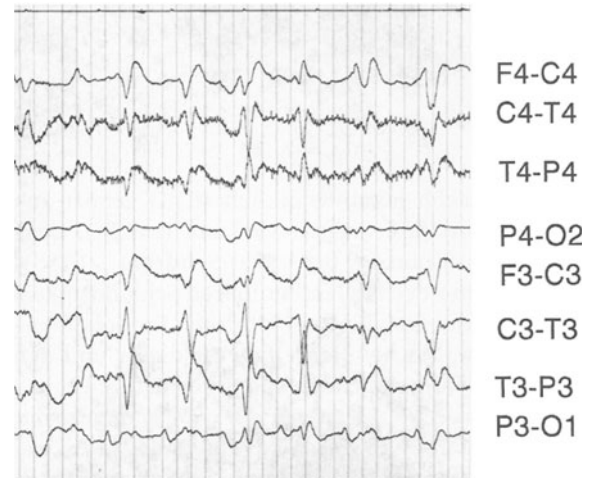


Abb. 32.21. Typische periodisch auftretende triphasische „Sharp-wave-Komplexe“ im EEG eines Patienten mit CJK

(Abb. 32.21). Allerdings sind diese periodischen EEG-Veränderungen nur in bestimmten Krankheitsphasen nachweisbar. Deshalb werden mindestens 4 EEG-Untersuchungen im Verlauf gefordert, was die Wahrscheinlichkeit des Nachweises der typischen EEG-Veränderungen auf etwa 90% erhöht. Die Spezifität dieser EEG-Veränderungen wird mit etwa 90% angegeben.

Eine CJK gilt *klinisch* als wahrscheinlich, wenn bei einer progredienten Demenz von weniger als 2 Jahren Dauer und periodischen triphasischen EEG-Komplexen mindestens zwei der folgenden vier Symptome vorliegen:

- Myoklonien,
- visuelle und/oder zerebellare Störungen,
- pyramidale und/oder extrapyramidale Störungen und
- akinetischer Mutismus.

Sind diese klinischen Kriterien bis auf den fehlenden Nachweis der typischen EEG-Veränderungen erfüllt, geht man von einer möglichen CJK aus. In der folgenden Übersicht (s. S. 715) sind die diagnostischen Kriterien zusammenfassend aufgelistet.

Obwohl noch nicht in die offiziellen Diagnosekriterien aufgenommen, gibt es Liquorparameter und Auffälligkeiten in der Bildgebung mit ähnlich hoher Spezifität und Sensitivität wie die EEG-Veränderungen. Zwar sind die üblichen Liquorparameter (Zellzahl, Proteingehalt, intrathekale Immunglobulinsynthese) unauffällig, doch lassen sich im Liquor spezielle Proteine nachweisen, die nach Ausschluß eines Hirninfarktes, einer intrazerebralen Blutung oder eines Hirntumors mit einer Sensitivität von 80–90% und einer Spezifität von 90–100% eine CJK anzeigen:



**Diagnostische Kriterien für CJK**  
(mod. nach Weber et al. 1997)

- (1) **Sicher (neuropathologisch)**
  - bioptischer oder autoptischer Nachweis des pathologischen Prionoproteins PrP<sup>Sc</sup> im Hirngewebe
- (2) **Wahrscheinlich (klinisch)**
  - Demenz von < 2 Jahren Dauer
  - plus typische EEG-Veränderungen
  - plus 2 von 4 Symptomen:
    - Myoklonus
    - Visuelle und/oder zerebelläre Symptome
    - Pyramidenbahnzeichen und/oder extrapyramidale Symptome
    - Akinetischer Mutismus
- (3) **Möglich (klinisch)**
  - Wie (2), jedoch keine typischen EEG-Veränderungen

- (1) Neuronenspezifische Enolase (> 35 ng/ml),
- (2) S-100 (> 13 ng/ml),
- (3) 14-3-3-Proteine.

Darüber hinaus läßt sich im Verlauf bei etwa 85% der Erkrankten mit Hilfe der MRT im T2- und protonengewichteten Bild eine Hyperintensität in den Stammganglien nachweisen (Abb. 32.22).

### 32.7.2

#### Andere Prionerkrankungen

Das *Gerstmann-Sträussler-Scheinker-Syndrom* (GSS) und die *fatale familiäre Schlaflosigkeit* (FFS) sind autosomal-dominant vererbte Erkrankungen, die auf Mutationen des PrP<sup>c</sup>-Gens beruhen. Bei der GSS stehen zerebelläre Symptome im Vordergrund, während

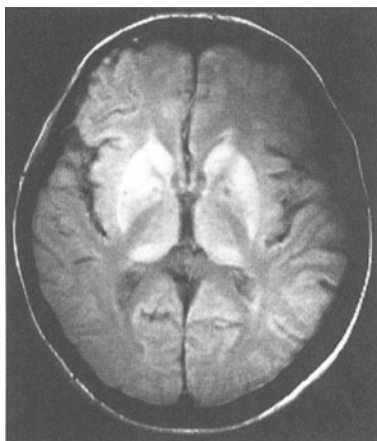

Abb. 32.22. Kraniale MRT in Höhe der Stammganglien bei CJK (axiale Schicht in Protonenwichtung). Symmetrische Signalhyperintensitäten in den Stammganglien inkl. Nucleus caudatus und Thalamus eines Patienten mit CJK. (Prof. A. Thron, Neuroradiologie, RWTH Aachen)

die Demenz oft erst spät auftritt. Mit einer Prävalenz von etwa 1/10000000 handelt es sich um eine äußerst seltene Erkrankung mit einer Überlebensdauer von einigen Monaten bis zu einigen Jahren. Bei der FFS kommt es neben der nicht behandelbaren Schlaflosigkeit v. a. zu vegetativen Störungen mit gesteigertem Sympathikotonus sowie Gedächtnisstörungen und Verwirrheitszuständen. *Kuru* wurde in der Vergangenheit ausschließlich durch Übertragung (Kannibalismus in Neuguinea) erworben. Klinisch stehen bei dieser Erkrankung zerebelläre Symptome im Vordergrund. Neuropathologisch finden sich plaqueartige Ablagerungen des Prionoproteins.

In Großbritannien und Frankreich ist über Patienten mit einer *neuen Variante der CJK (nvCJK)* berichtet worden, die in Zusammenhang mit der bovinen spongiformen Enzephalopathie (BSE) für öffentliche Diskussionen gesorgt haben. Die Patienten erkranken durchschnittlich 40 Jahre früher als die von der „klassischen“ CJK Betroffenen und bieten ein ungewöhnliches klinisches Bild mit frühzeitigem Auftreten von Verhaltensstörungen sowie ataktischen und sensiblen Defiziten. Zwar zeigen auch diese Patienten eine progrediente Demenz, Myoklonien und extrapyramidale Störungen in Form von Hyperkinesen, jedoch fehlen die als charakteristisch für die CJK geltenden EEG-Veränderungen. Die Erkrankungsdauer ist mit durchschnittlich 22 Monaten deutlich länger als bei der „klassischen“ CJK. Auch histopathologisch findet sich ein wichtiger Unterschied. Neben den bei CJK üblichen spongiformen Veränderungen sind bei der neuen Variante Prionproteinplaques nachweisbar, die an *Kuru* oder *Scrapie* erinnern und von Neupilvakuolen „gänseblumenartig“ umgeben sind. Derartige Prionproteinplaques sind auch bei der BSE beschrieben. Eine kausale Verknüpfung mit der BSE ist aufgrund des zeitlichen Zusammenhangs des Auftretens von BSE und dieser neuen CJK-Variante sowie des Nachweises der histopathologischen Ähnlichkeiten wahrscheinlich, aber bisher nicht bewiesen.

#### Therapie

Eine wirksame Therapie der Prionerkrankungen ist nicht bekannt. Es werden Medikamente gesucht, die die Konformationsänderung von PrP zum PrP<sup>Sc</sup> verhindern könnten.

#### Literatur

##### Weiterführende Literatur

Berlit P, Fedel Ch, Tornow K, Schmiedek P (1996) Der bakterielle Hirnabszeß. Erfahrungen bei 67 Patienten. *Fortsch Neurol Psychiatr* 64: 297 – 306

- Bogdahn U, Wildemann B (1994) Chronic meningitis. In: Hacke W (ed) *Neuro critical care*. Springer, Berlin Heidelberg New York Tokyo, pp 543–550
- Boos J, Esiri MM (1986) *Viral encephalitis, pathology, diagnosis, and management*. Blackwell, Oxford London Edinburgh
- Brandner S, Isenmann S, Raebert A et al. (1996) Normal host prion protein necessary for scrapie-induced neurotoxicity. *Nature* 379: 339–343
- Brock DG, Bleck TP (1992) Extra-axial suppurations of the central nervous system. *Semin Neurol* 12: 263–272
- Darouiche R, Perkins B, Musher D (1990) Levels of rifampin and ciprofloxacin in nasal secretions: Correlation with MIC<sub>90</sub> and eradication of nasopharyngeal carriage of bacteria. *J Infect Dis* 162: 1124–1127
- Diringer H (1996) Creutzfeldt-Jakob disease. *Lancet* 347: 1332–1333
- Durand ML, Calderwood SB, Weber DJ (1993) Acute bacterial meningitis in adults – a review of 493 episodes. *N Engl J Med* 328: 21–28
- Enzensberger W (1989) *Neuromanifestationen bei AIDS*. Ullstein Mosby, Wiesbaden
- Fischer P-A, Enzensberger W (1987) Neurological complications in AIDS. *J Neurol* 234: 269–279
- Friedland IR, McCracken GH (1994) Management of infections caused by antibiotic-resistant *Streptococcus pneumoniae*. *N Engl J Med* 331: 377–382
- Garcia LS, Bruckner DA (1993) *Diagnostic medical parasitology*, 2nd edn. American Society for Microbiology Press, Washington DC
- Goodman ML, Coffey RJ (1989) Stereotactic drainage of *Aspergillus* brain abscess with long term survival; Case report and review. *Neurosurgery* 24: 96–99
- Greenlee JE (1995) Subdural empyema. In: Mandell GL, Bennett JE, Dolin R (eds) *Infectious diseases*. Churchill Livingstone, New York, pp 900–907
- Hacke W, Hanley DF, Einhäupl KM, Bleck TP, Diringer MN (eds) (1994) *Neurocritical care*. Springer, Berlin Heidelberg New York Tokyo
- Komori H, Takagishi T, Otaki E (1992) The efficacy of MR imaging in subdural empyema. *Brain Dev* 14: 123–125
- Koszewski W (1991) Epilepsy following brain abscess. The evaluation of possible risk factors with emphasis on a new concept of epileptic focus formation. *Acta Neurochir* 113: 110–117
- Lorber B (1997) Listeriosis. *Clin Infect Dis* 24: 1–9
- Mandell GL, Bennett JE, Dolin R (eds) (1995) *Principles and practice of infectious diseases*, 4th edn. Churchill Livingstone, New York
- McCormick GF, Zee CS, Heiden J (1982) Cysticercosis cerebri. *Arch Neurol* 39: 534–539
- Murray PR, Baron EJ, Pfaller MA, Tenover FC, Jolken RH (eds) (1995) *Manual of clinical microbiology*, 6th edn. American Society for Microbiology Press, Washington DC
- Nunez DA, Browning GG (1990) Risks of developing an otogenic intracranial abscess. *J Laryngol Otol* 104: 468–472
- Osterholm MT, Hedberg CW, McDonald KL (1995) Epidemiology of infectious diseases. In: Mandell GL, Bennett JE, Dolin R (eds) *Infectious diseases*. Churchill Livingstone, New York, pp 158–168
- Parchi P, Castellani R, Capellari S et al. (1996) Molecular basis of phenotypic variability in sporadic Creutzfeldt-Jakob disease. *Ann Neurol* 39: 767–778
- Peters UH, Fischer P-A, Enzensberger W, Schifferdecker M (Hrsg) (1993) *AIDS in Psychiatrie und Neurologie*. Deutscher Ärzte-Verlag, Köln
- Pfister HW, Koedel U, Haberl RL (1990) Microvascular changes during the early phase of experimental bacterial meningitis. *J Cerebral Blood Flow Metab* 10: 914–922
- Quagliarello VJ, Scheld WM (1992) Bacterial meningitis: pathogenesis, pathophysiology and progress. *N Engl J Med* 327: 864–872
- Quagliarello VJ, Scheld WM (1997) Treatment of bacterial meningitis. *N Engl J Med* 337: 708–716
- Schaad UB, Lips U, Gnehm HE, Blumberg A, Heinzer I, Wedgwood J (1993) Dexamethasone therapy for bacterial meningitis in children. *Lancet* 342: 457–461
- Schmutzhard E (1994a) Fungal infections. In: Hacke W (ed) *Neuro critical care*. Springer, Berlin Heidelberg New York Tokyo, pp 515–529
- Schmutzhard E (1994b) Parasitic infections. In: Hacke W (ed) *Neuro critical care*. Springer, Berlin Heidelberg New York Tokyo, pp 530–542
- Schmutzhard E, Roelcke U (1994) Tuberculous meningitis and central nervous system. In: Hacke W (ed) *Neuro critical care*. Springer, Berlin Heidelberg New York Tokyo, pp 398–406
- Schmutzhard E, Williams KJ, Vukmirovits G, Chmelik V, Pfaußler B, Featherstone A (1995) A randomized comparison of Meropenem with Cefotaxime or Ceftriaxone for the treatment of bacterial meningitis in adults. *J Antimicrob Chemother* 36: 85–97
- Schwartz B (1991) Chemoprophylaxis for bacterial infections: principles of and application to meningococcal infections. *Rev Infect Dis* 13 (suppl): 170
- Seydoux C, Francioli P (1992) Bacterial brain abscesses: Factors influencing mortality and sequelae. *Clin Infect Dis* 15: 394–401
- Sjolin J, Lilja A, Eriksson N (1993) Treatment of brain abscess with cefotaxime and metronidazole: prospective study on 15 consecutive patients. *Clin Infect Dis* 17: 857–863
- Skelton R, Maixner W, Isaacs D (1992) Sinusitis-induced subdural empyema. *Arch Dis Child* 67: 1478–1480
- Skogberg K, Syrjänen J, Jahkola M (1992) Clinical presentation and outcome of listeriosis in patients with and without immunosuppressive therapy. *Clin Infect Dis* 14: 815–821
- Spanos A, Harrell FE, Durack DT (1989) Differential diagnosis of acute meningitis: an analysis of the predictive value of initial observation. *JAMA* 262: 2700–2707
- Steinhoff BJ, Racker S, Herrendorf G et al. (1996) Accuracy and reliability of periodic sharp wave complexes in Creutzfeldt-Jakob disease. *Arch Neurol* 53: 162–165
- Stocksill MT, Kauffman CA (1983) Comparison of cryptococcal and tuberculous meningitis. *Arch Neurol* 40: 81–85
- Sugar AM, Stern JJ, Dupont B (1990) Overview: treatment of cryptococcal meningitis. *Rev Infect Dis* 12: 338–348
- Swartz M (1987) Chronic meningitis – Many causes to consider. *N Engl J Med* 317: 957–959
- Tartaro A, Fulgente T, Delli-Pizzi C, Bonomo L, Bocola V, Onofri M (1993) MRI alterations as an early finding in Creutzfeldt-Jakob disease. *Eur J Radiol* 17: 155–158
- Tiecks F, Pfister HW, Ray G (1994) Other viral infections. In: Hacke W (ed) *Neuro critical care*. Springer, Berlin Heidelberg New York Tokyo, pp 468–492
- Tunkel AR, Scheld WM (1995) Acute bacterial meningitis. *Lancet* 346: 1675–1680
- Wackym PA, Canalis RF, Feuermann T (1990) Subdural empyema of otorhinological origin. *J Laryngol Otol* 104: 118–122
- Weber T, Zerr I, Bodemer M, Poser S (1997) Erweitertes Krankheitsspektrum humaner spongiformer Enzephalopathien oder Prionkrankheiten. *Nervenarzt* 68: 309–323
- Wilhelm C, Ellner JJ (1986) Chronic meningitis. *Neurol Clin* 4: 115–141
- Will RG, Ironside JW, Zeidler M et al. (1996) A new variant of Creutzfeldt-Jakob disease in the UK. *Lancet* 347: 921–925
- Wispelwey B, Scheld WM (1995) Brain abscess. In: Mandell GL, Bennett JE, Dolin R (eds) *Infectious diseases*. Churchill Livingstone, New York, pp 887–900
- Zerr I, Bodemer M, Otto M et al. (1996) Diagnosis of Creutzfeldt-Jakob disease by two-dimensional gel electrophoresis of cerebrospinal fluid. *Lancet* 348: 846–849
- Zungia M, Aguado JM, Vada J (1992) *Listeria monocytogenes* meningitis in previously healthy adults: Long-term follow-up. *QJM* 85: 911–915