Allgemeine Röntgensymptomatik

Günter Luska

6.1 Flächenschatten – 78
6.1.1 Flächenschatten bei denen eine Volumenzunahme überwiegt – 78
6.1.2 Flächenschatten bei denen eine Volumenabnahme überwiegt (Atelektasen und schrumpfende Prozesse) – 79
6.2 Rundschatten – 79
6.3 Fleckschatten – 80
6.4 Streifenschatten – 81
6.5 Aufhellungen – 81
6.6 Praktische Hinweise zur Bildanalyse – 81
Literatur – 86

Die Einordnung von akuten und chronischen Lungenparenchymveränderungen ist wegen aufnahmetechnischer Probleme, schwankender Abbildungsgeometrie, Gravitationseinflüssen und Summationseffekten von Prozessen der Lunge, der Pleura und des extrapleuralen Raumes gegenüber den im Stehen angefertigten Aufnahmen erheblich erschwert. Sie orientiert sich an Erscheinungsformen von Lungenerkrankungen und wird durch die Berücksichtigung von Verteilungsmustern in anatomische Regionen unterstützt (Stender 1988).

Merke
Zur Einordnung der Beobachtungen werden Verschattungen von Aufhellungen unterschieden. Verschattungen werden unterteilt in
- **Flächenschatten > 1 cm**
- **Rundschatten > 1 cm**
- **Fleckschatten < 1 cm**
- **Streifenschatten.**

G. Luska (Hrsg.), *Röntgenthorax auf Intensivstationen*
© Springer-Verlag Berlin Heidelberg 2004

6.1 Flächenschatten

6.1.1 Flächenschatten, bei denen eine Volumenzunahme überwiegt

Flächenschatten können sich an anatomische Grenzen halten oder ohne anatomische Zuordnung ausgebildet sein. Ihre Dichte, homogen oder aufgelockert, hängt von ihrer Tiefenausdehnung und Summationseffekten ab. Bei flächenhaften Verschattungen, bei denen die Grenzen von Bronchien und Gefäßen noch abgrenzbar sind, spricht man von milchglasartiger Trübung. Diese Prozesse sind überwiegend auf das Interstitium beschränkt. Sind die Ränder bronchovaskulärer Strukturen nicht mehr erkennbar und tritt ein positives Bronchopneumogramm in Erscheinung liegt eher eine alveoläre Anschoppung zu Grunde. Halten sich Flächenschatten an vorgegebene anatomische Einheiten wie Segmente oder Lappen und reichen an die interlobäre Pleura heran, sind sie scharf begrenzt. (Ausnahme Parenchymbrücken durch Kohnsche Poren.) Mit Hilfe von Auslöschphänomenen (Siluettenzeichen) kann ihre Zuordnung gelingen. Wenn die Parenchymverdichtungen an Organe gleicher Dichte angrenzen wie z. B. Mittellappen und linker Herzrand sind bei einer Mittellappenpneumonie die Grenzen in der Kontaktzone ausgelöscht.

Wichtige Erscheinungsformen und Ursachen. Beidseitig homogen oder inhomogen:

- Lungenödem
- ARDS
- Lungenblutung (Goodpasture-Syndrom)
- CMV-, Pneumozystis-carinii-, Mykoplasmen-Pneumonie,
- massive Aspiration, Medelson-Syndrom, Fast-Ertrinken
- akute allergische Alveolitis
- bakterielle Pneumonie (Staphylokokken, Streptokokken, gramnegative Bakterien)
- Mykosen, Infarkte.

Vorwiegend einseitig ausgedehnt:

- bakterielle Pneumonien
- Obturationspneumonien
- Virus-, Mykoplasmeninfektionen
- Lungenkontusion
- Aspiration
- Tuberkulose
- Pneumomykose
- Strahlenpneumonitis.

Segmental und subsegmental:

- bakterielle Pneumonien
- Pneumonie durch Viren, Mykoplasmen, Pilze
- Lungeninfarkt

- Obturationspneumonie, Mukoidimpaktation
- Lungenkontusion.

Kleiner als ein Subsegment:
- Herdpneumonie
- Tuberkulose
- benigner/maligner Tumor
- Atelektase
- Blutung
- Infarkt
- Gefäßanomalie.

6.1.2 Flächenschatten bei denen eine Volumenabnahme überwiegt (Atelektasen und schrumpfende Prozesse)

Bei Atelektasen fehlt die Luftfüllung des Alveolarraumes infolge Bronchusverschluss durch Obstruktion oder externe Kompression. Es kommt zu flächenhaften Verschattungen ohne Luftbronchogramm und je nach Grad der Retraktion zu einer Volumenminderung der nicht belüfteten Lungenareale. Ausnahmen bestehen bei Kollateralventilation über Kohnsche Poren. Die Retraktion erfolgt Richtung Mediastinum mit Hilus als Drehpunkt (◘ Abb. 7.31 c). Der rechte Oberlappen schrumpft an das obere Mediastinum heran, der linke Oberlappen konzentrisch auf den Hilus zu. Der Mittellappen schrumpft in mediastinohilär. Die Unterlappen retrahieren sich in das hintere Mediastinum und können im Mediastinalschatten völlig verschwinden. Die Volumenabnahme führt zu einer Transparenzvermehrung der gesunden Seite, Mediastinal-, Tracheal-, Herzverlagerung zur kranken Seite. Zwerchfellhochstand und eventuell Engstellung der Interkostalräume.

Atelektasen von Segmenten und Subsegmenten führen zu keilförmigen Verdichtungen deren Spitze zum Hilus gerichtet ist. Lobuläre Atelektasen bilden plattenförmige Verschattungen und sind in den schlecht belüfteten basalen Lungenpartien liegender Patienten mit höher stehenden Zwerchfellen durch den stärkeren intraabdominellen Druck praktisch immer ausgebildet (basale Plattenatelektasen).

Eine Sonderform stellen Lappenrand- oder Rundatelektasen dar. Durch einen Erguss wird der dorsobasale Lungenrand nach cranial umgeschlagen. Bleibt die Lunge nach Rückbildung des Ergusses in dieser Position fixiert, bilden sich dreieckförmige Atelektasen aus.

6.2 Rundschatten

Sie spielen bei der Analyse von Röntgenbildern der Intensivstation eine untergeordnete Rolle. Gutartige oder bösartige Tumore sind in der Regel aus Voruntersuchungen bekannt. Treten solitäre oder multiple Herde unter Intensivtherapie auf, ist an die Entwicklung von Abszessen oder septische

Embolien zu denken. Auch Thoraxtraumen können zu rundlichen Hämatomen oder Kontusionsherden führen.

6.3 Fleckschatten

Bei Fleckschatten werden kleine rundliche und unregelmäßig gestaltete unterschieden. Unter guten Bedingungen sind sie erst ab einer Größe von 4 – 6 mm sichtbar und unter den eingeschränkten Aufnahmebedingungen der Bettaufnahme als Einzelstruktur kaum erkennbar. Abhängig von Konzentration und Superposition können sie retikulonodulären Charakter annehmen. Bei großer Dichte können sie zu diffusen Trübungen im Röntgenbild führen, in denen die Lungengefäße nicht mehr abgrenzbar sind. Das röntgenologische Bild ermöglicht keine pathologisch anatomische Zuordnung. Histopathologische Korrelationen zeigen aber, dass vornehmlich interstitielle Prozesse zu Grunde liegen. Beachtet man die morphologischen Erscheinungsformen und die regionäre Verteilung der Veränderungen, sind sie mit einer gewissen Wahrscheinlichkeit den zu Grunde liegenden Entitäten zuzuordnen.

Wichtige Erscheinungsformen und Ursachen:

Noduläre Verschattungen:
- Miliartuberkulose
- Sarkoidose
- Aspergillose
- Zytomegalie, Pneumocystis carinii
- Alveolitis
- Sjögren-Syndrom
- idiopathische Hämosiderose
- Histiozytose X
- Silikose, andere Pneumokoniosen
- bronchioloalveoläres Karzinom.

Retikulonoduläre Verschattungen:
- Sarkoidose
- Miliartuberkulose
- Alveolitis
- Histiozytose X
- Pneumokoniosen durch seltene Erden
- interstitielle Pneumonie
- Lymphangiosis carzinomatosa.

6.4 Streifenschatten

Streifenschatten sind fein wie interlobuläre Septumlinien oder grob wie kleine Platten- oder Segmentatelektasen.

Im Gefolge von Lungenerkrankungen können normale anatomische Strukturen Änderungen erfahren und streifigen Charakter annehmen. Ödeme und Entzündung können zu einer Verdickung des peribronchialen perivaskulären Gewebes führen und als lineare und rundliche Strukturen hervortreten (Cuff). Lymphbahninfiltrationen können zu unregelmäßigen streifigen Verdichtungen führen. Verdickte peribronchiale Lymphbahnen verlaufen bei entzündlichen Prozessen oder Lymphangiosis carzinomatosa Richtung Hilus. Bei interstitiellen Ödemen kommt es nicht nur zur Ausbildung der bekannten Kerley-Linien, sondern auch durch Flüssigkeitsansammlung im lockeren subpleuralen Interstitium zu streifigen Verdichtungen um die Lappenspalte in Form von Streifenschatten.

Kommt es durch Kompression oder Sekretretention zum Verschluss kleiner Bronchien treten Plattenatelektasen unter dem Bild von Streifenschatten auf.

Schließlich findet man Streifenschatten in der Rückbildungsphase von entzündlichen Lungenerkrankungen und bei Vernarbungen und Fibrosen.

6.5 Aufhellungen

Verminderung des Gefäßbesatzes und Vermehrung des Gasgehaltes führt zu generalisierten Aufhellungen (Asthmaanfall, expiratorische Ventilstenose der Trachea, atrophische Alterslunge, primäres Lungenemphysem), einseitigen Aufhellungen (hypogenetisches Lungensyndrom, Swayer-James-Syndrom, großblasiges Emphysem) oder umschriebenen Aufhellungen (subpleurales Mantelemphysem, Spitzennarbenemphysem, bronchogene Zysten, tuberkulöse Kaverne, Tumorzerfallshöhle, Abszess, Pneumatocele bei exspiratorischer Ventilstenose). Einseitige Aufhellungen und umschriebene Aufhellungen werden auf der Intensivstation häufig mit einem Pneumothorax verwechselt und mit Pleuradrainagen versehen.

6.6 Praktische Hinweise zur Bildanalyse

Bei der Bildanalyse bewährt es sich, neben der oben dargestellten Röntgenmorphologie (Flächen-, Rund-, Fleckschatten, Aufhellungen) (◘ Abb. 6.1) auch das Verteilungsmuster (mit anatomischer Zuordnung wie Lungenkern, Lungenmantel, Lungenbasis, oder ohne anatomische Zuordnung) (◘ Abb. 6.2) in die differentialdiagnostischen Überlegungen einzubeziehen.

Mit einer gewissen Wahrscheinlichkeit lassen sich bestimmte Muster den zu Grunde liegenden Affektionen zuordnen (◘ Schemata 6.1–6.10).

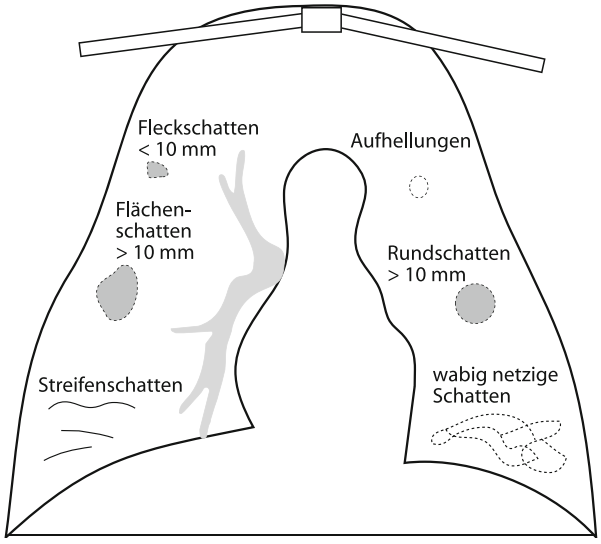

Abb. 6.1.
Röntgenmorphologie

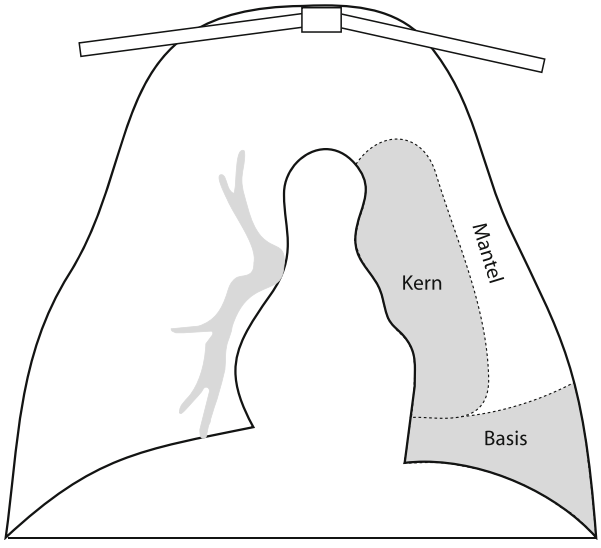

Abb. 6.2.
Verteilungsmuster

Inspiration (PEEP). Auf der in Inspiration angefertigten Aufnahme stehen die Zwerchfellkuppen hoch, die Lunge ist gestreckt, die Gefäße sind gut distanziert, das Mediastinum ist schlank (Abb. 6.3).

Exspiration. Auf der in Exspiration angefertigten Aufnahme sind Lunge und Mediastinum gestaucht. Das Herz ist scheinbar verbreitert, die Gefäßfüllung scheint vermehrt, es kommt zur Ausbildung lobulärer Plattenatelektasen (Abb. 6.4).

Abb. 6.3. Inspiration (PEEP)

Abb. 6.4. Exspiration



Abb. 6.5. Interstitielles olveoläres Ödem

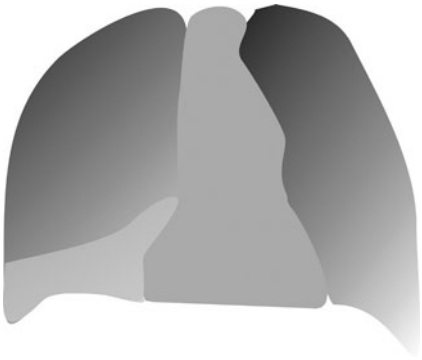

Abb. 6.6. Hypostatisch pneumonische Veränderungen

Interstitielles alveoläres Ödem. Im Regelfall finden sich schmetterlingsförmig angeordnete milchglasartige bis homogene perihiläre Verschattungen. Die Gefäße sind unscharf begrenzt oder vollkommen maskiert (Abb. 6.5).

Hypostatisch pneumonische Veränderungen (häufig). Es finden sich unilaterale oder bilaterale basale Verschattungen, meist von kostal nach mediastinal ansteigend, dem Schrumpfungsverhalten der minderbelüfteten Unterlappen entsprechend. Die Zwerchfellkuppe ist als Doppelkontur meist abgrenzbar (Abb. 6.6).

Lobärpneumonie (Pleuropneumonie). Dargestellt sind homogene Verschattungen in anatomischen Grenzen mit Zunahme des Volumens vom betroffenen Lungenlappen. Auf den Bettaufnahmen ist die Kontur oft wegen Begleitergüssen costal und mediastinal ansteigend. Ein positives Bronchopneumogramm ist auf den Bettaufnahmen nicht obligat (◘ Abb. 6.7).

Atelektase. Lobäre Atelektasen stellen sich als fast homogene, dem Mediastinum benachbarte hilusradiäre, relativ scharf begrenzte Verschattungen mit Verlagerung des Mediastinums zur kranken Seite dar. Segment- und lobuläre Atelektasen bilden Streifenschatten (◘ Abb. 6.8).

Erguss. Es bestehen kostal, geringer mediastinal ansteigende Verschattungen. Die Transparenz nimmt in kraniokaudaler Richtung ab. Das Ausmaß wird immer unterschätzt. Ein massiver Erguss liegt vor, wenn eine sichelförmige Verschattung über der Lungenspitze sichtbar wird (◘ Abb. 6.9).

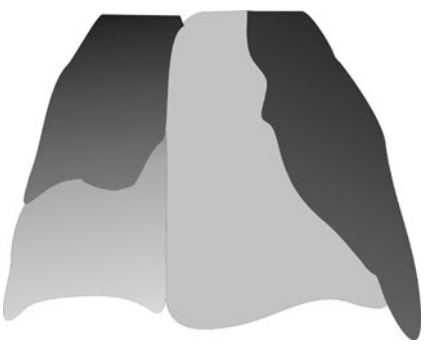

◘ Abb. 6.7. Lobärpneumonie

◘ Abb. 6.8. Atelektase

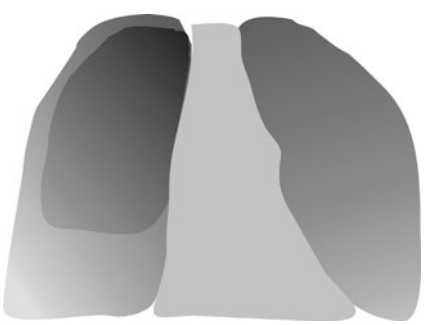

◘ Abb. 6.9. Erguss

Silhouettenzeichen. Das Silhouettenzeichen ist ein wichtiges differentialdiagnostisches Hilfsmittel und trägt entscheidend zur Differenzierung z. B. zwischen einem Unter- oder Mittellappeninfiltrat bei. Bei einer Infiltration des Mittellappens ist die Grenzlinie in der Kontaktzone zum Mediastinum ausgelöscht (◘ Abb. 6.10a), bei einer Unterlappenpneumonie dagegen erhalten (◘ Abb. 6.10b).

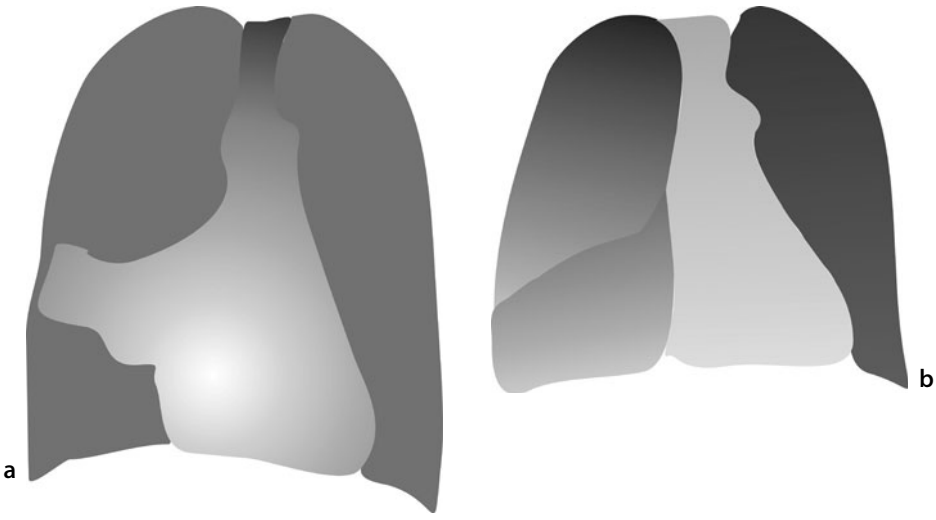

◘ Abb. 6.10a, b. Silhouettenzeichen

Bei Vergleichsuntersuchungen von mehreren hundert Röntgenbildern des eigenen Krankengutes, bei denen zeitgleich CT-Untersuchungen stattgefunden hatten, waren basal gelegene kostal ansteigende flächenhafte Verschattungen überwiegend dem Pleuraraum zuzuordnende Veränderungen (Pleuraerguss, Hämatothorax, Pleuraempyem, begleitet von Atelektasen).

Verschattungen im Lungenmantel waren ebenfalls in der Mehrzahl pleuralen Ursprungs, seltener durch pneumonische Infiltrate hervorgerufen.

Bei flächenhaft konfluierenden Verschattungen ohne anatomische Zuordnung handelte es sich in erster Linie um pneumonische Infiltrate, Atelektasen oder Kontusionsblutungen.

Ursachen von Streifenschatten waren schrumpfende Parenchymverdichtungen.

Diese vergleichende Auswertung hat auch gezeigt, dass über 50% relevante Befunde im Thoraxübersichtsbild nicht erkannt werden. Im Wesentlichen handelt es sich um basale Kompressionsatelektasen und Ergüsse. Ausgelaufene Ergüsse können über 1/3 des Thoraxraumes ausfüllen und da sie nur zur vermehrten Streustrahlung und damit Verschlechterung der Bildqualität beitragen, dem Nachweis entgehen.

Literaturverzeichnis

1. Stender HSt (1988) Allgemeine Röntgensymptomatologie der Lungenerkrankungen. In: Frommhold W, Diehlmann W, Stender HSt, Thurn P. Radiologische Diagnostik in Klinik und Praxis. Thieme, Stuttgart New York, S 161–242