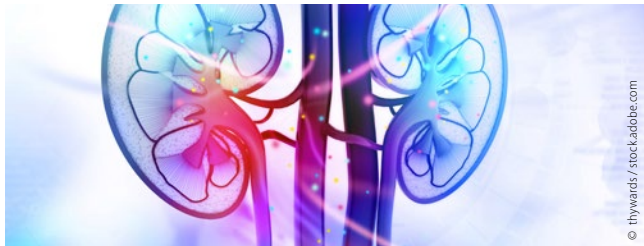

editorial

- 3 **Schwerpunkt Nierenzellkarzinom**  
Aktuelle Therapie des metastasierten Nierenzellkarzinoms  
*Carsten Grillich*

schwerpunkt




- 10 **Schwerpunkt Nierenzellkarzinom Teil 1**  
Aktuelle zielgerichtete Therapie des RCC  
*Stefanie Zschäbitz*
- 13 **Schwerpunkt Nierenzellkarzinom Teil 2**  
Status quo: Immuntherapie des klarzelligen Nierenzellkarzinoms  
*Carsten Grillich*

journal club

- 16 **Therapie mit Sunitinib**  
Ist die zytoreduktive Nephrektomie beim mRCC noch Standard?  
*Christoph Oing und Carsten Bokemeyer*
- 18 **Erhöhtes Sterberisiko?**  
Sauerstoffgabe bei kritisch kranken Patienten  
*Hans-Christoph Diener*

- 19 **Entitätenunabhängige Therapie**  
Larotrectinib bei TRK-Fusion-positiven Tumoren hoch effektiv  
*Andreas Schalhorn*
- 21 **Fortgeschrittenes Ovarialkarzinom und BRCA-Mutation**  
Erhaltungstherapie mit Olaparib führt zu signifikant verlängertem PFS  
*Michael Eichbaum und Christine Eichbaum*
- 23 **Metastasiertes nichtplatteneitheliales NSCLC**  
Prognoseplus durch PD-1-Hemmer  
*Stefan Hammerschmidt*
- 24 **Adjuvante Radiotherapie bei der multimodalen Behandlung resektabler Magenkarzinome**  
Kritik an den Schlussfolgerungen aus CRITICS?  
*Robert Michael Hermann und Hans Christiansen*
- 27 **Behandlung von Brustkrebspatientinnen**  
Therapiequalität vor versus nach Zertifizierung  
*Dieter Hölzel*



- 29 **Patienten mit Hirnmetastasen eines malignen Melanoms**  
Ist bei kombinierter Immuntherapie die (Radio-)Chirurgie verzichtbar?  
*Carsten Nieder*

Kooperationspartner



**Die KrebsSpezialisten.**  
Weil Kompetenz und Engagement zählen.

**BNHO**

Berufsverband der Niedergelassenen  
Hämatologen und Onkologen in Deutschland e.V.

Kontakt:  
Sachsenring 57  
50677 Köln  
Tel.: 0221 9987980  
Fax: 0221 99879822

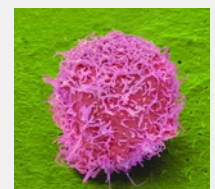Geschäftsführung:  
Armin Goetzenich

Titelbild

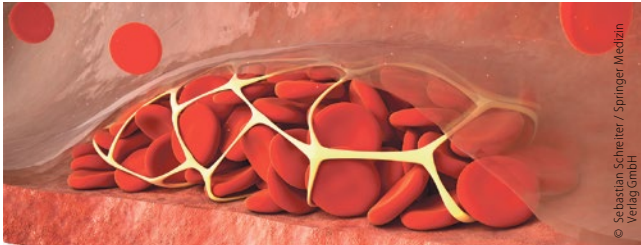**Nierenzellkarzinom**

Eingefärbte rasterelektronenmikroskopische Aufnahme einer Nierenkarzinomzelle.

© Titelbild: [M] Steve Gschmeissner / Science Photo Library



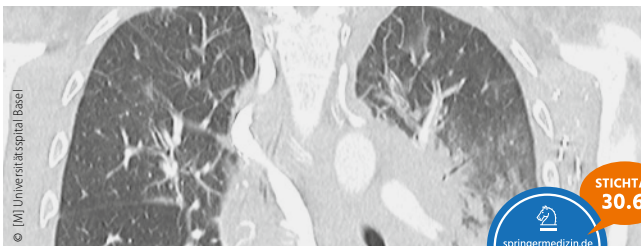
neues aus der forschung



31 Trends und Daten aus der Onkologie

Krebs im Kindesalter: Lebenslang erhöhtes Thromboserisiko  
 Nach der Tumordiagnose: Weniger Bewegung – mehr Schmerzen und Fatigue  
 iFOBT bei Verdacht auf Darmkrebs: Abklärung von Nicht-Alarm-Symptomen  
 Metastasiertes Prostatakarzinom: Intensives Monitoring bringt nichts

zertifizierte fortbildung



33 Nichtinfektiöse Komplikationen

Lungenbeteiligung bei hämatologischen Systemerkrankungen  
*Stephanie Susanne Stecher, Stephanie Lippl, Hans-Joachim Stemmler und Jens Schreiber*

42 CME Fragen

onkologie aktuell

44 Acute Leukemias XVII

Weitere Fortschritte in der Behandlung akuter Leukämien

49 Gastrointestinal Cancers Symposium 2019

Auch gastrointestinale Tumoren sprechen auf Checkpointinhibition an

51 CDDF Multi-Stakeholder Workshop 2019

Das Darmmikrobiom als Target für die Krebstherapie



52 TZM-Essentials

Onkologische Highlights 2018/2019

55 Ulrich R. Kleeberg zum Ehrenschriftleiter ernannt

Ein Pionier tritt ins zweite Glied

praxis aktuell

62 Niederlassungsformen für Ärzte im Überblick

MVZ, Teilzulassung, Jobsharing: Für wen eignet sich welches Modell?

64 Einbindung niedergelassener Kolleginnen und Kollegen

Zusammenarbeit und multidisziplinäre Diagnostik in der Hämatologie in der Praxis

*Thomas Illmer*

rubriken

57 infopharm

67 Editorial Board | Impressum | Kontakt



Beihefter/Beilagen

**Medizin Report aktuell:** Ixazomib plus Lenalidomid und Dexamethason: Daten aus dem klinischen Alltag bestätigen Ergebnisse der Zulassungsstudie (nach S. 59)

Hier steht eine Anzeige.



## übersicht der referierten studien

titel	zeitschrift	autor	referat & kommentar	seite
<b>Tumoren des Gastrointestinaltrakts [C15–C26]</b>				
Adjuvante Radiotherapie bei der multimodalen Behandlung resektabler Magenkarzinome: Kritik an den Schlussfolgerungen aus CRITICS?	Lancet Oncol. 2018;19(5):616-28	Cats A et al.	Robert Michael Hermann, Westerstede, und Hans Christiansen, Hannover	24
<b>Tumoren der Atmungsorgane und sonstiger intrathorakaler Organe [C30–C39]</b>				
Metastasiertes nichtplatteneitheliales NSCLC: Prognoseplus durch PD-1-Hemmer	N Engl J Med. 2018;378(22):2078-92	Gandhi L et al.	Stefan Hammerschmidt, Chemnitz	23
<b>Melanom und sonstige Tumoren der Haut [C43–C44]</b>				
Patienten mit Hirnmetastasen eines malignen Melanoms: Ist bei kombinierter Immuntherapie die (Radio-)Chirurgie verzichtbar?	Lancet Oncol. 2018;19(5):672-81	Long GV et al.	Carsten Nieder, Bodø, Norwegen	29
<b>Tumoren der Brustdrüse und des weiblichen Genitale [C50–C58]</b>				
Fortgeschrittenes Ovarialkarzinom und BRCA-Mutation: Erhaltungstherapie mit Olaparib führt zu signifikant verlängertem PFS	N Engl J Med. 2018;379(26):2495-505	Moore K et al.	Michael Eichbaum, Wiesbaden, und Christine Eichbaum, Frankfurt/Main	21
Behandlung von Brustkrebspatientinnen: Therapiequalität vor versus nach Zertifizierung	Breast. 2018;40:54-9	Kreienberg R et al.	Dieter Hölzel, Germering	27
<b>Tumoren der Niere [C64] und des Nierenbeckens [C65]</b>				
Therapie mit Sunitinib: Ist die zytoreduktive Nephrektomie beim mRCC noch Standard?	N Engl J Med. 2018;379(5):417-27	Méjean A et al.	Christoph Oing und Carsten Bokemeyer, Hamburg	16
<b>Allgemeine Onkologie</b>				
Entitätenunabhängige Therapie: Larotrectinib bei TRK-Fusion-positiven Tumoren hoch effektiv	N Engl J Med. 2018;378(8):731-9	Drilon A et al.	Andreas Schalhorn, München	19
<b>Supportivtherapie</b>				
Erhöhtes Sterberisiko? Sauerstoffgabe bei kritisch kranken Patienten	Lancet. 2018;391(10131):1693-705	Chu DK et al.	Hans-Christoph Diener, Essen	18