

editorial

- 3 Amyloidose – selten und häufig verkannt
Erhard Hiller

schwerpunkt



© Laguna Design / Science Photo Library

- 10 **Schwerpunkt Amyloidose Teil 1**
Amyloidose: Einführung und Diagnostik
Timon Hansen
- 14 **Schwerpunkt Amyloidose Teil 2**
Prognose und Therapie der AL-Amyloidose
Timon Hansen
- 20 **Schwerpunkt Amyloidose Teil 3**
Neuere pharmakologische Interventionen bei Leichtketten-Amyloidose
Ute Hegenbart und Stefan Schönland

journal club

- 22 **Chronisch lymphatische Leukämie**
Venetoclax plus Rituximab zur Behandlung der vorbehandelten CLL
Erhard Hiller

- 24 **Metastasiertes Nierenzellkarzinom**
Nephrektomie weiterhin Standard?
Andreas Schalhorn
- 26 **1p/19q intakte anaplastische Gliome**
RT plus Temozolomid neuer Therapiestandard?
Martin Glas



© Stockbyte / Stockbyte / Thinkstock (Symbolbild mit Fotomodell)

- 28 **Triple-negatives Mammakarzinom**
Längeres Gesamtüberleben durch zusätzliche Immuntherapie zur Standardchemotherapie
Michael Eichbaum und Christine Eichbaum
- 30 **Metastasiertes Lungenkarzinom**
Antiangiogenese plus PD-L1-Hemmer in der Erstlinie beim nsqNSCLC erfolgreich
Stefan Hammerschmidt
- 31 **Schmerzhafte Knochenmetastasen**
Verbessert die kapazitive Hyperthermie das Schmerzansprechen bei der palliativen Radiatio?
Pirus Ghadjar, Peter Wust, Volker Budach und Wilfried Budach
- 34 **Ergebnisse der preSANO-Studie**
Nachsorge statt Operation in der Neoadjuvanz beim Ösophaguskarzinom?
Philipp Rath und Antje Fahrig
- 35 **Pankreaskarzinom**
Krebsrisiko bei akuter Pankreatitis
Constanze H. Wagershauser

Kooperationspartner



Die KrebsSpezialisten.
Weil Kompetenz und Engagement zählen.

BNHO

Berufsverband der Niedergelassenen
Hämatologen und Onkologen in Deutschland e.V.

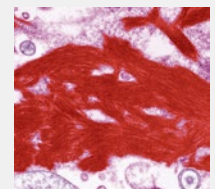
Kontakt:
Sachsenring 57
50677 Köln
Tel.: 0221 9987980
Fax: 0221 99879822
Geschäftsführung:
Armin Goetzenich

Titelbild

Amyloidose

Eingefärbte transmissionselektronenmikroskopische Aufnahme eines Gewebeschnittes mit Amyloid-Ablagerungen (rot).

© Titelbild: Steve Gschmeissner / Science Photo Library

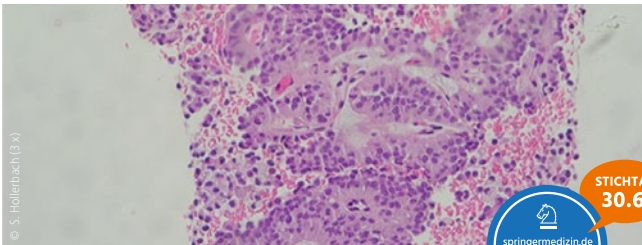


neues aus der forschung _____



- 37 **Trends und Daten aus der Onkologie**
 Neuer Checkpointhemmer bei NSCLC: Erfolg unabhängig vom PD-L1-Status
 Diffus-großzelliges B-Zell-Lymphom: Zirkulierende DNA als Prognosemarker
 Akute lymphatische Leukämie: Langfristige Folgen für das Nervensystem
 Stereotaktische Radiochirurgie bei Hirnmetastasen: Gründlich, aber nebenwirkungsreich

zertifizierte fortbildung _____



- 39 **Diagnostik von Pankreaszysten**
 Zystische Läsionen und Tumoren des Pankreas klar differenzieren
Stephan Hollerbach
- 49 CME Fragen

onkologie aktuell _____



- 50 **ASH Annual Meeting 2018**
 Neue die Praxis verändernde Daten
- 54 **SABCS 2018**
 Aktuelle Studienergebnisse generieren neue Standardtherapien
Interview mit Prof. Dr. Andreas Schneeweiss, Heidelberg

praxis aktuell _____

- 61 **Neuer Vorsitzender des BNHO**
 Zusammenarbeit nach dem Prinzip der kommunizierenden Röhren
Interview mit Prof. Dr. Wolfgang Knauf
- 64 **Aktuelle Herausforderungen für Hämatologen und Onkologen**
 Molekulardiagnostik und neue Substanzen: Was kommt 2019?

rubriken _____

- 58 infopharm
- 67 Editorial Board | Impressum | Kontakt

Beihefter/Beilagen

Medizin Report aktuell: Fortgeschrittenes Ovarialkarzinom: Erhaltungstherapie mit Niraparib (nach S. 55)
Zertifizierte Fortbildung: Therapie der chronischen Immunthrombozytopenie: bisherige Standards und neue Entwicklung (Beilage)

Hier steht eine Anzeige.



Hier steht eine Anzeige.



übersicht der referierten studien

titel	zeitschrift	autor	referat & kommentar	seite
Tumoren des Gastrointestinaltrakts [C15–C26]				
Ergebnisse der preSANO-Studie: Nachsorge statt Operation in der Neoadjuvanz beim Ösophaguskarzinom?	Lancet Oncol. 2018;19(7):965-974	Noordman BJ et al.	Philipp Rath und Antje Fahrig, Bamberg	34
Pankreaskarzinom: Krebsrisiko bei akuter Pankreatitis	J Clin Oncol. 2012;30(29):3588-95.	Kirkegard J et al.	Constanze H. Wagershauser, München	35
Tumoren der Atmungsorgane und sonstiger intrathorakaler Organe [C30–C39]				
Metastasiertes Lungenkarzinom: Antiangiogenese plus PD-L1-Hemmer in der Erstlinie beim nsqNSCLC erfolgreich.	N Engl J Med. 2018;378(24):2288-301	Socinski MA al.	Stefan Hammerschmidt, Chemnitz	30
Tumoren der Brustdrüse [C50–C50]				
Triple-negatives Mammakarzinom: Längeres Gesamtüberleben durch zusätzliche Immuntherapie zur Standardchemotherapie	N Engl J Med. 2018;379(22): 2108-21	Schmid P et al.	Michael Eichbaum, Wiesbaden, und Christine Eichbaum, Frankfurt/Main	28
Tumoren der Niere [C64] und des Nierenbeckens [C65]				
Metastasiertes Nierenzellkarzinom: Nephrektomie weiterhin Standard?	N Engl J Med. 2018;379(5):417-27	Méjean A et al.	Andreas Schalhorn, München	24
Tumoren des Auges, des Gehirns und sonstiger Teile des Zentralnervensystems [C69–C72]				
1p/19q intakte anaplastische Gliome: RT plus Temozolomid neuer Therapiestandard?	Lancet. 2017; 390(10103): 1645-53	van den Bent MJ et al.	Martin Glas, Essen	26
Tumoren des lymphatischen, blutbildenden und verwandten Gewebes [C81–C96]				
Chronische lymphatische Leukämie: Venetoclax plus Rituximab zur Behandlung der vorbehandelten CLL	N Engl J Med. 2018;378(12):1107-20	Seymour JF et al.	Erhard Hiller, München	22
Allgemeine Onkologie				
Schmerzhafte Knochenmetastasen: Verbessert die kapazitive Hyperthermie das Schmerzansprechen bei der palliativen Radiatio?	Int J Radiat Oncol Biol Phys. 2018;100(1):78-87	Chi MS et al.	Pirus Ghadjar, Peter Wust und Volker Budach, Berlin, und Wilfried Budach, Düsseldorf	32