



Myokarditis nach mRNA-Impfung

Anna Formanek · Thomas Wagner · Stephan Newrkla · Herbert Kurz

Eingegangen: 12. Mai 2022 / Angenommen: 3. August 2022 / Online publiziert: 30. August 2022
 © The Author(s), under exclusive licence to Springer-Verlag GmbH Austria, ein Teil von Springer Nature 2022

Zusammenfassung Fallbeschreibung eines 15 Jahre alten Jugendlichen mit Myokarditis 4 Tage nach Erhalt der 2. BNT162b2 mRNA-Impfung (Comirnaty®) ohne erkennbare andere Ursache. Klinisch präsentierte sich der Patient mit thorakalen Schmerzen. Es zeigte sich ein erhöhter Troponin Wert bei erhaltener linksventrikulärer systolischer Funktion. Die kardiale MRT lieferte einen eindeutig pathologischen Befund. Unter symptomatischer Therapie und strenger Bettruhe zeichnete sich ein milder Verlauf mit rasch eintretender Spontanremission ab.

Schlüsselwörter COVID19 · Myokarditis · mRNA-Impfung · Troponin-Erhöhung · Thoraxschmerzen

Myocarditis following mRNA vaccine

Summary This article presents the case of a 15-year-old adolescent presenting with myocarditis 4 days after receiving the 2nd dose of BNT162b2 mRNA vaccine (Comirnaty®) with no other identifiable cause. The main clinical symptom at presentation was chest pain. We found an elevated level of Troponin-I with preserved left ventricular systolic function. The cardiac MRI showed a clear pathologic result. With symp-

tomatic therapy and strict bed rest, the symptoms resolved quickly and revealed a mild course.

Keywords COVID19 · Myocarditis · mRNA vaccine · Elevated level of Troponin · Chest pain

Anamnese

Ein 15-jähriger, bislang völlig gesunder, männlicher Jugendlicher präsentierte sich mit seit dem Vortag bestehenden thorakalen Schmerzen in der Kindernotfallambulanz der Klinik Donaustadt in Wien.

Das Auftreten der Schmerzen war unabhängig von Belastung und Atmung.

Herzrasen, Palpitationen, Dyspnoe, Schwindel oder Synkopen wurden verneint.

Es bestanden keine rezente Infektsymptomatik und kein Fieber.

Vier Tage vor Beginn der Symptomatik hatte der Patient die zweite Teilimpfung des BNT162b2 mRNA Impfstoffes (Comirnaty®, BionTech Pfizer) erhalten. Der Impfabstand zwischen erster und zweiter Teilimpfung betrug 22 Tage.

Klinischer Befund

Im klinischen Status präsentierte sich der Patient in stabilem Allgemeinzustand. Bei der Auskultation des Herzens wurde ein nicht vorbekanntes 1/6 Systolikum festgestellt. Der Herzschlag war rhythmisch und normofrequent. Die Auskultation der Lunge lieferte keinen pathologischen Befund. Die Herzfrequenz lag im Normbereich mit 72/Min. und der Blutdruck hochnormal mit 134/77 mm Hg.

Dr. A. Formanek (✉) · OA Dr. T. Wagner · Prim. Dr. H. Kurz
 Department of Paediatrics and Youth Medicine, Clinic Donaustadt, Langobardenstr. 122, 1220 Wien, Österreich
anna.formanek@gesundheitsverbund.at

OA Dr. S. Newrkla
 Department of Radiology, Clinic Donaustadt, Wien, Österreich

Tab. 1 Ausgewählte Laborbefunde

Untersuchung	Referenzbereich	Aufnahmetag	Folgetag	2. stat. Tag	Entlassung
Troponin-I	< 45,2 ng/L	3426,0	3068,7	1122,6	6,5
CK-MB	< 24 U/L	30	–	–	–
NT-pro-BNP	< 363 ng/L	76	52	< 35	< 35

Labor und EKG

Im Differentialblutbild zeigten sich keine Auffälligkeiten, der CRP-Wert lag im Normbereich, so auch die Elektrolyte. Nur die kardialen Biomarker waren deutlich erhöht mit einem Troponin-I von 3426 ng/L und einer CK-MB von 30 U/L. Der NT-pro-BNP Wert lag im Normbereich (s. Tab. 1).

Die Bestimmung der qualitativen SARS-CoV-2 IgG gegen das Nucleocapsid (N) Antigen lieferte ein negatives Ergebnis.

Eine SARS-COV-2-PCR aus dem Nasensekret war ebenfalls negativ.

Eine umfassende Diagnostik aus Serum, nasopharyngealem Sekret und Stuhl hinsichtlich der häufigsten Myokarditis-Erreger (s. Tab. 2) erbrachte durchwegs negative Befunde.

Ein EKG bei Aufnahme zeigte den Befund mild ausgeprägter, aszendierender ST-Segment-Hebungen in den Brustwandableitungen V₂–V₃, vereinbar mit einer akuten myokardialen Schädigung oder Perikarditis (s. Abb. 1).

Bildgebung

In der initialen Echokardiographie fand sich bis auf eine minimale Mitralinsuffizienz ein unauffälliger Befund. Vor allem die linksventrikuläre systolische Funktion war nicht vermindert, mit einer Verkürzungsfraction von 45 % (Norm > 28 %) bei unauffälliger diasto-

lischer Funktion (normales E/A-Verhältnis). Es zeigte sich kein Perikarderguss.

Therapie und Verlauf

Der Patient wurde mit der Verdachtsdiagnose einer Myokarditis 4 Tage nach Erhalt der 2. BNT162b2 Teilimpfung (Comirnaty®) stationär aufgenommen.

Es erfolgte ein kontinuierliches Monitoring der Vitalparameter, eine Bilanzierung von Ein- und Ausfuhr und eine prophylaktische Antikoagulation mit Enoxaparin unter strenger Bettruhe für die Dauer des Aufenthalts.

Aufgrund der echokardiographisch einwandfreien linksventrikulären Funktion und einem NT-pro-BNP Wert im Normbereich wurde konform der aktuellen Leitlinie der American Heart Association auf die Etablierung einer spezifischen kardialen Anti-Remodelling Therapie wie einem ACE-Hemmer verzichtet [1]. Bei ausgeglichener Bilanz und nicht vorhandenem Perikarderguss wurde zudem von einer diuretischen Therapie sowie von einer Cortison-Gabe Abstand genommen.

Im weiteren Verlauf zeigte sich ein rasches Absinken des Troponin I Wertes bis zur vollständigen Normalisierung nach 4 Tagen. Mehrfache echokardiographische Kontrollen waren unverändert.

Eine kardiale MRT 9 Tage nach Symptombeginn zeigte basal posterolateral am Myokard subepikardial ein Areal mit verlängerter T2-Zeit am T2-Mapping und

Tab. 2 Infektiologische PCR Diagnostik (Polymerase Chain Reaction)

Serum	Nasensekret	Stuhl
Adenovirus	SARS-CoV-2	Campylobacter
Cytomegalievirus	Adenovirus	Clostridoides difficile toxin A/B
Epstein Barr Virus	Coronavirus229/HKU1/NL63/OC43	Salmonella
Enterovirus	Humanes Metapneumovirus	Vibrio cholerae
Humanes Herpes Virus 6	Rhino-/Enterovirus	Yersinia enterocolitica
Parvo Virus B 19	Influenza A H1/H1-2009/H3/B	E. coli
HSV 1/2	MERS-CoV	Shigella/Enteroinvasive E. coli
Varizella Zoster Virus	Parainfluenza Virus	Cryptosporidium
Influenza A/B	Respiratory Syncytial Virus	Cyclospora cayetanensis
Parainfluenza 1	Bordetella pertussis	Entamoeba histolytica
Metapneumovirus	Bordetella parapertussis	Giardia lamblia
Mycoplasma pneumoniae	Chlamydomphila pneumoniae	Adenovirus
	Mycoplasma pneumoniae	Astrovirus
		Norovirus
		Rotavirus
		Sapovirus

Befund jeweils: *negativ*

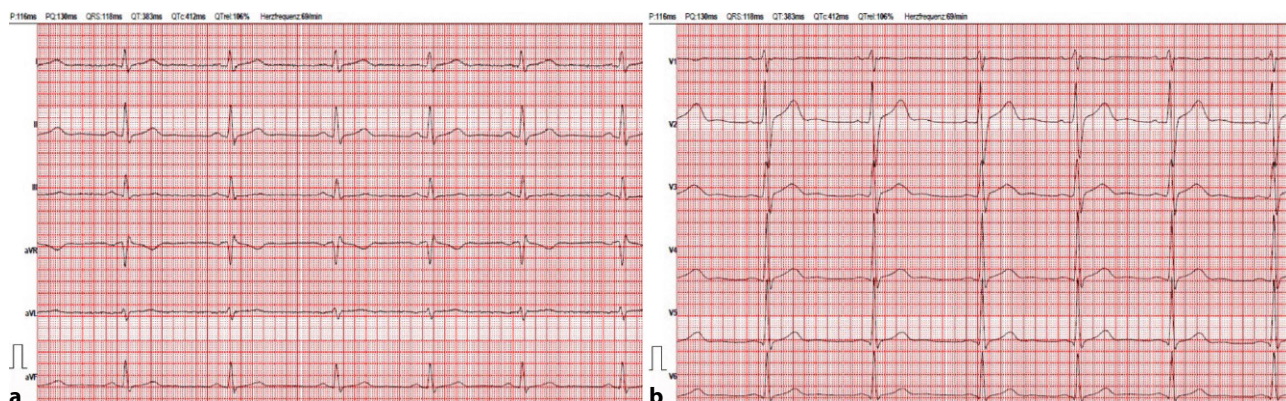


Abb. 1 Diffuse, mild ausgeprägte, ascendierende ST Segment-Hebungen in den Brustwandableitungen

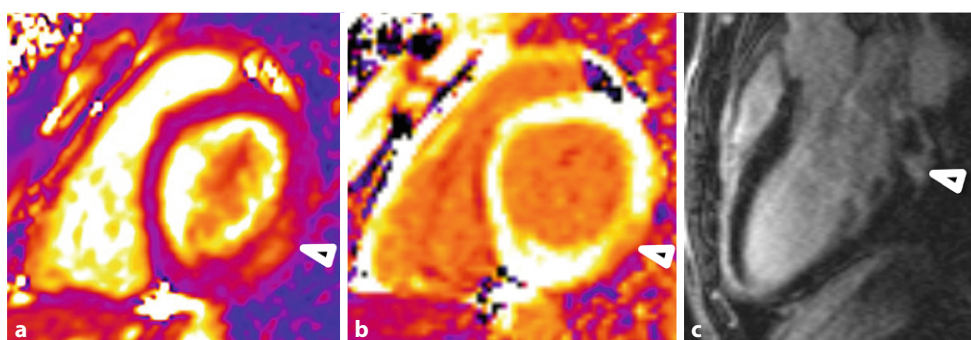


Abb. 2 Ausgewählte Bildbefunde der kardialen MRT. **a** T2 mapping basal Kurzachse. Normales Myokard: violett, MEAN 43ms. Myokardiales Ödem: orange, MEAN 60ms (Pfeilspitze). **b** T1 mapping nach KM basal Kurzachse. Normales Myokard: weiß, MEAN 574ms. Late Enhancement: orange, MEAN

450ms (Pfeilspitze). **c** DE Inversion Recovery high resolution. Langachse linksventrikulärer Ausflusstrakt. Normales Myokard: schwarz. Late Enhancement basal posterolateral: weiß (Pfeilspitze)

verkürzter T1-Zeit am T1-Mapping nach KM bzw. Signalanhebung an der Late Enhancement Sequenz im Sinne einer aktiven Myokarditis nach den Lake Louise Kriterien ([1–4]; s. Abb. 2).

Von einer myokardialen Biopsie wurde aufgrund des guten klinischen Verlaufs Abstand genommen.

Vor Entlassung erfolgte die Meldung bei Verdacht auf eine Vakzin-assoziierte Nebenwirkung über das Bundesamt für Sicherheit im Gesundheitswesen.

Der Patient konnte nach 9 Tagen entlassen werden. Serielle Kontrollen in der lokalen Herzambulanz, als auch eine 24 h-EKG Untersuchung und Ergometrie in 3 Monaten wurden vereinbart. Weiters wurde eine strikte Sportkarenz für die nächsten 3 Monate empfohlen.

Eine erste ambulante Kontrolle 4 Wochen nach Symptombeginn zeigte bei weiterhin bestehender Beschwerdefreiheit einen echokardiographisch unverändert unauffälligen Befund. Es kam außerdem zu einer Rückbildung der initial mild ausgeprägten Repolarisationsveränderungen im EKG.

Diskussion

Bei der Myokarditis handelt es sich um eine entzündliche Erkrankung des Myokards, die einen äußerst va-

riablen Verlauf nehmen kann, von spontaner Erholung bis zur Notwendigkeit einer Herztransplantation [1].

Ursächlich liegt der Myokarditis zumeist ein infektiöser, in erster Linie viraler Erreger zugrunde.

Zu den häufigsten Erregern zählen Parvovirus B19, Adenovirus, Enterovirus, EBV, CMV und HHV6, wobei der Nachweis eines auslösenden Agens in nur etwa 1/3 der Fälle gelingt [1].

Zu den selteneren nicht-infektiösen Ursachen zählen autoimmunologische, allergische oder toxische Prozesse, die zu einer gesteigerten Immunantwort und Molecular Mimicry Prozessen im Myokard führen [1, 5].

So existieren auch Fallberichte von sporadischem Auftreten von Myokarditiden nach Impfungen, wie zum Beispiel nach Pockenschutz- oder Influenza Impfung [1, 5, 6].

Am 23. Juni 2021 wurde erstmals durch das Center for Disease Control (CDC) von einer möglichen Assoziation zwischen COVID-19 Impfung und Myokarditis berichtet [2, 5].

Das Auftreten der ersten Symptome zeigte sich gehäuft bei männlichen Jugendlichen und jungen Männern innerhalb der ersten 7 Tage nach der zweiten Verabreichung des Comirnaty® Vakzins [2, 3, 5, 7–10].

Die tatsächliche Inzidenz der mRNA Vakzin assoziierten Myokarditis ist aufgrund sehr heterogener Berichterstattung in der publizierten Literatur nach wie vor nicht sicher zu benennen. Die veröffentlichten Zahlen werden meist aus öffentlichen Gesundheitsdatenbanken bezogen und stammen nicht aus Studien, welche systematisch und prospektiv die Erhebung der exakten Inzidenz der Vakzin-assoziierten Myokarditis zum Ziel haben [11].

Laut Berichterstattung des Center for Disease Control der USA liegt die Inzidenz bei maximal 6,2/100.000 administrierten Dosen eines mRNA Vakzins unter den 12- bis 17-jährigen männlichen Adoleszenten in den USA [2, 12].

Gemäß einer israelischen Erhebung, welche über 2,5 Mio. Patienten nach Erhalt zumindest einer Teilimpfung des BNT162b2 Vakzins einschließt, liegt die absolute Inzidenz unter den 16- bis 29-jährigen Adoleszenten und jungen Männern gar bei 10,69/100.000 Einwohnern [9].

Das britische Meldesystem unerwünschter Vakzin-assoziiertes Nebenwirkungen beziffert die Inzidenz der akuten Peri-/Myokarditis wiederum lediglich mit maximal 2,8/100.000 administrierten zweiten Teilimpfungen des BNT162b2 Vakzins in der Altersgruppe der 18- bis 29-jährigen männlichen Adoleszenten und jungen Männer [13].

Jedenfalls erklärt uns das relativ niedrige Risiko an einer mRNA Vakzin-assoziierten Myokarditis zu erkranken, weshalb sich in den Zulassungsstudien mit jeweils unter 20.000 Probanden kein Hinweis auf ein erhöhtes Risiko einer Myokarditis zeigte [14].

Bei unserem Patienten gilt die Diagnose einer Myokarditis anhand der klinischen Symptomatik, der erhöhten kardialen Marker und des MRT Befundes gemäß den Kriterien des CDC (Center of Disease Control) für die Falldefinition der Vakzin-assoziierten Myokarditis als bestätigt ([2, 3]; s. Tab. 3).

Anhand der negativen infektiologischen Ergebnisse kann eine infektiologische Ursache ohne myokardiale

Biopsie selbstverständlich nicht sicher ausgeschlossen werden. Allerdings sprechen sowohl Geschlecht, Alter und zeitliches Auftreten für eine durch das Vakzin induzierte Myokarditis.

Die klinische Präsentation unterscheidet sich nicht wesentlich von Myokarditiden anderer Genese. Häufig sind thorakale Schmerzen, ST-Segment Veränderungen im EKG und erhöhte kardiale Marker, bei meist uneingeschränkter linksventrikulärer systolischer Funktion [2]. Fulminante Verläufe und/oder Tachyarrhythmien stellen die Ausnahme dar [2, 3, 5, 7–10]. Eine kardiale MRT dient der Bestätigung der Diagnose [1–3].

Die optimale Therapiestrategie der Vakzin-assoziierten Myokarditis ist bislang aufgrund mangelnder Datenlage nicht gesichert.

Bereits erfolgreich angewandte Therapieregime der Vakzin-assoziierten Myokarditis reichen anhand der aktuellen Literatur von rein supportiver Therapie über anti-inflammatorische oder immunmodulierende Therapieregime wie Glucocorticoide, intravenöse Immunglobuline und Colchicin bis hin zu Therapieversuchen mit dem humanen Il-1 Rezeptorantagonisten Anakinra [3, 11]. Kardiale Anti-Remodeling Therapien wie ACE Hemmer werden, ähnlich wie nach akutem Myokardinfarkt, häufiger bei Patienten mit systolischer linksventrikulärer Dysfunktion angewandt [1, 11].

Besonderes Augenmerk sollte jedenfalls auf die Einschränkung sportlicher Aktivität gelegt werden, zumindest für die Dauer von 3 bis 6 Monaten nach Beginn der Symptomatik, nachdem bekannt ist, dass Myokarditiden mit dem Auftreten eines plötzlichen Herztodes assoziiert sind und das Risiko nicht notwendigerweise mit der Schwere der myokardialen Inflammation korreliert [1].

Die therapeutische Vorgehensweise richtet sich selbstverständlich nach Klinik und Verlauf, weshalb in unserem Fall aufgrund des guten Ansprechens auf

Tab. 3 Falldefinition des Center for Disease Control (CDC) für wahrscheinliche und bestätigte Fälle einer COVID19 Vakzin-assoziierten Myokarditis. (Adaptiert nach Gargano et al. [2], Copyright © 2021, Center for Disease Control and Prevention)

Falldefinition: WAHRSCHEINLICH	Falldefinition: BESTÄTIGT
≥ 1 neues oder sich verschlechterndes Symptom:	≥ 1 neues oder sich verschlechterndes Symptom:
Thorakale Schmerzen, Druckgefühl oder Unwohlsein	Thorakale Schmerzen, Druckgefühl oder Unwohlsein
Dyspnoe oder Kurzatmigkeit	Dyspnoe oder Kurzatmigkeit
Palpitationen	Palpitationen
Synkope	Synkope
UND ≥ 1 der folgenden Befunde:	UND:
Troponin erhöht	Histopathologische Bestätigung der Myokarditis
Abnormales EKG oder Rhythmus Monitoring vereinbar mit einer Myokarditis	ODER:
Eingeschränkte ventrikuläre systolische Funktion oder Wandbewegungsstörung in der Echokardiographie	Troponin erhöht UND kardialer MRT Befund vereinbar mit den originalen oder überarbeiteten Lake Louise Kriterien für Myokarditis [4]
Kardialer MRT Befund vereinbar mit den originalen oder überarbeiteten Lake Louise Kriterien für Myokarditis [4]	
UND keine andere identifizierbare Ursache für die zugrundeliegende Symptomatik und Befundkonstellation	UND keine andere identifizierbare Ursache für die zugrundeliegende Symptomatik und Befundkonstellation

Bettruhe und supportive Therapie von einer Therapieintensivierung abgesehen wurde.

Soweit bisher in der Literatur beschrieben ist, stellt sich der Verlauf der mRNA-Vakzin induzierten Myokarditis großteils als mild und selbstlimitierend mit rasch eintretender Spontanremission dar [2, 3, 5, 7–10].

Zu betonen ist, dass eine hyperinflammatorische Systemerkrankung nach COVID-19-Infektion (Multi-system Inflammatory Syndrome in Children) zu einer schweren kardialen Beteiligung führen und durch eine Impfung gegen COVID-19 idealerweise verhindert werden kann [3, 12].

Patienten mit MIS-C Syndrom präsentieren sich im Gegensatz zu Patienten mit Vakzin-induzierter Myokarditis zwingend mit Fieber, laborchemischem Nachweis erhöhter Entzündungsparameter und multisystemischer Organbeteiligung, als auch Nachweis einer stattgehabten SARS-CoV-2 Infektion oder zumindest anamnestisch erhebbarer Exposition innerhalb der vergangenen 4 Wochen vor Symptombeginn [15].

Groß angelegte Studien zu MIS-C haben ergeben, dass bis zu 73,8% der Patienten eine intensivmedizinische Betreuung erhielten, 30 bis 62% kreislaufunterstützender Therapien bedurften, 3,3% gar kreislaufersetzende Maßnahmen mittels ECMO benötigten und 1,9% der Patienten verstarben [16–18]. Eine kardiovaskuläre Beteiligung bei MIS-C ist häufig, mit echokardiographisch eingeschränkter linksventrikulärer Ejektionsfraktion bei 34,2 bis zu 52,0% der Patienten [16–18].

Das Fazit für die klinische Praxis ist daher nicht, von einer Impfung generell Abstand zu nehmen beziehungsweise davon abzuraten.

Jedoch sollte im Falle akuter, thorakaler Schmerzen, Symptomen der Herzinsuffizienz oder kardialen Arrhythmien vor allem in den ersten 7 Tagen nach der zweiten BNT162b2 Teilimpfung und umso mehr bei männlichen jugendlichen Patienten Wachsamkeit bezüglich einer möglichen kardialen Beteiligung gegeben sein.

Fazit für die Praxis

- Myokarditis nach mRNA-Impfung tritt gehäuft auf bei männlichen Jugendlichen und jungen Männern in der ersten Woche nach der 2. BNT162b2 Teilimpfung
- Verläufe meist mild und selbstlimitierend – Klinik oft Thoraxschmerzen mit normaler linksventrikulärer systolischer Funktion, aber erhöhtem Troponin und auffälligem kardialen MRT Befund
- Bei der Nutzen-Risiko Abwägung weiterhin Nutzen der Impfung überwiegend, die Inzidenz ist niedrig, andere Erkrankungen wie MIS-C werden durch die Impfung verhindert. Entsprechende Symptome sollten an Vakzin-assoziierte Myokarditis denken lassen

Author Contribution Alle Autoren beteiligten sich an Studienkonzept und -design. Die Niederschrift des ersten Manuskriptentwurfes erfolgte durch Dr. Formanek. Alle Autoren beteiligten sich an der Überarbeitung und Erstellung darauffolgender Versionen. Die finale Version des Manuskripts wurde durch alle Autoren gelesen und freigegeben.

Einhaltung ethischer Richtlinien

Interessenkonflikt A. Formanek, T. Wagner, S. Newrkla und H. Kurz geben an, dass kein Interessenkonflikt besteht.

Ethische Standards Für diesen Beitrag wurden von den Autor/-innen keine Studien an Menschen oder Tieren durchgeführt. Für die aufgeführten Studien gelten die jeweils dort angegebenen ethischen Richtlinien. Für Bildmaterial oder anderweitige Angaben innerhalb des Manuskripts, über die Patient/-innen zu identifizieren sind, liegt von ihnen und/oder ihren gesetzlichen Vertretern/Vertreterinnen eine schriftliche Einwilligung vor.

Literatur

1. Law Y, Lal A, Chen S, et al. Diagnosis and management of myocarditis in children. *Circulation*. 2021. <https://doi.org/10.1161/CIR.0000000000001001>.
2. Gargano J, Wallace M, Hadler S, et al. Use of mRNA COVID-19 vaccine after reports of myocarditis among vaccine recipients: Update from the advisory committee on immunization practices—United States, June 2021. *MMWR Morb Mortal Wkly Rep*. 2021;70(27):977–82.
3. Truong D, Dionne A, Muniz J, et al. Clinically suspected myocarditis temporally related to COVID-19 vaccination in adolescents and young adults: Suspected myocarditis after COVID-19 vaccination. *Circulation*. 2022;145(5):345–56.
4. Ferreira V, Schulz-Menger J, Holmvang G, et al. Cardiovascular magnetic resonance in nonischemic myocardial inflammation. *J Am Coll Cardiol*. 2018;72(24):3158–76.
5. Hana D, Patel K, Roman S, et al. Clinical cardiovascular adverse events reported post-COVID-19 vaccination: are they a real risk? *Curr Probl Cardiol*. 2022;47(3):101077.
6. Keinath K, Church T, Kurth B, et al. Myocarditis secondary to smallpox vaccination. *BMJ Case Rep*. 2018; <https://doi.org/10.1136/bcr-2017-223523>.
7. Larson K, Ammirati E, Adler E, et al. Myocarditis after BNT162b2 and mRNA-1273 vaccination. *Circulation*. 2021;144(6):506–8.
8. Marshall M, Ferguson I, Lewis P, et al. Symptomatic acute myocarditis in 7 adolescents after Pfizer-bioNtech COVID-19 vaccination. *Pediatrics*. 2021; <https://doi.org/10.1542/peds.2021-052478>.
9. Witberg G, Barda N, Hoss S, et al. Myocarditis after Covid-19 vaccination in a large health care organization. *N Engl J Med*. 2021;385(23):2132–9.
10. Husby A, Hansen J, Fosbøl E. SARS-CoV-2 vaccination and myocarditis or myopericarditis: population based cohort study. *BMJ*. 2021; <https://doi.org/10.1136/bmj-2021-068665>.
11. Saeed S, Käsk L, Rajani R, et al. Incidence, clinical presentation and management of myocarditis following mRNA-based Covid-19 vaccines: A brief report. *Cardiology*. 2022; <https://doi.org/10.1159/000522216>.
12. Wallace M, Oliver S. COVID-19 mRNA vaccines in adolescents and young adults: benefit-risk discussion. *ACIP meeting*. 2021. <https://www.cdc.gov/vaccines/acip/meetings/downloads/slides-2021-06/05-COVID-Wallace-508.pdf>. Zugriffen: 10. Apr. 2022.

13. Public Health England. Information for healthcare professionals on myocarditis and pericarditis following COVID-19 vaccination. Available from Information for healthcare professionals on myocarditis and pericarditis following COVID-19 vaccination—GOV.UK. 2022. www.gov.uk. Zugriffen: 10. Apr. 2022.
14. Kerbl R. Myokarditis nach COVID-19-mRNA-Impfung. *Monatsschr Kinderheilkd*. 2021;169(10):893–4.
15. Feldstein L, Rose E, Horwitz S, et al. Multisystem inflammatory syndrome in U.S. children and adolescents. *N Engl J Med*. 2020;383(4):334–46.
16. Feldstein LR, Tenforde MW, Friedman KG, et al. Characteristics and outcomes of US children and adolescents with multisystem inflammatory syndrome in children (MIS-C) compared with severe acute COVID-19. *JAMA*. 2021;325(11):1074.
17. Dufort E, Koumans E, Chow E, et al. Multisystem inflammatory syndrome in children in New York state. *N Engl J Med*. 2020;383(4):347–58.
18. Valverde I, Singh Y, Sanchez-de-Toledo J, et al. Acute cardiovascular manifestations in 286 children with multisystem inflammatory syndrome associated with COVID-19 infection in Europe. *Circulation*. 2021;143(1):21–32.

Hinweis des Verlags Der Verlag bleibt in Hinblick auf geografische Zuordnungen und Gebietsbezeichnungen in veröffentlichten Karten und Institutsadressen neutral.